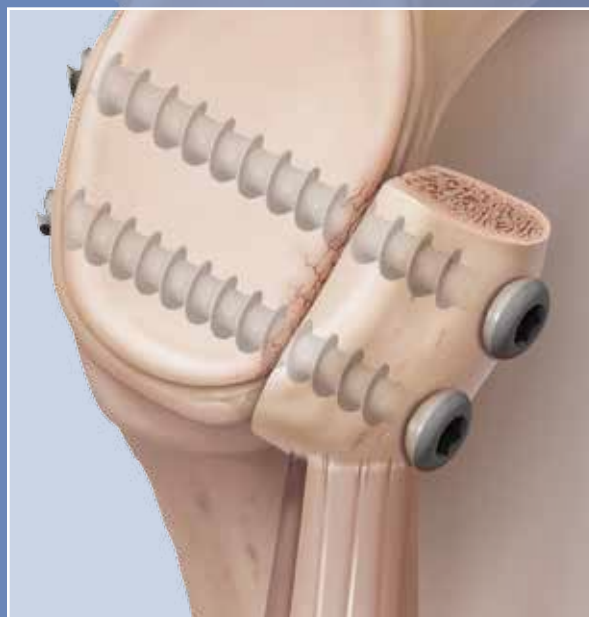



Técnica de arco congruente Latarjet com conjunto para perda óssea da cavidade glenoidal e parafusos canulados de 3,75 mm

Técnica cirúrgica



Arco congruente

Conjunto para perda óssea da cavidade glenoidal da Arthrex

O conjunto para perda óssea na cavidade glenoidal ajuda os cirurgiões a tratar a questão complexa da instabilidade do ombro causada por uma patologia óssea, como perda óssea na região anterior da cavidade glenoidal, Bankart ósseo, fratura da cavidade glenoidal ou lesões *engaging* de Hill-Sachs.

Parafusos canulados de titânio de 3,75 mm:

- opções parcial ou totalmente rosqueadas;
- parafuso que perfura e punciona; a haste canulada aceita pinos-guias de 1,6 mm;
- comprimento de 30 mm a 42 mm;
- cabeça com perfil baixo;
- chave de inserção hexagonal padronizada de 2,5 mm;
- perfil de rosqueamento para osso esponjoso;
- arruelas disponíveis.

Instrumentação para cirurgia de Latarjet por via aberta

Instrumentação exclusiva para tornar a técnica de Latarjet mais consistente e replicável:

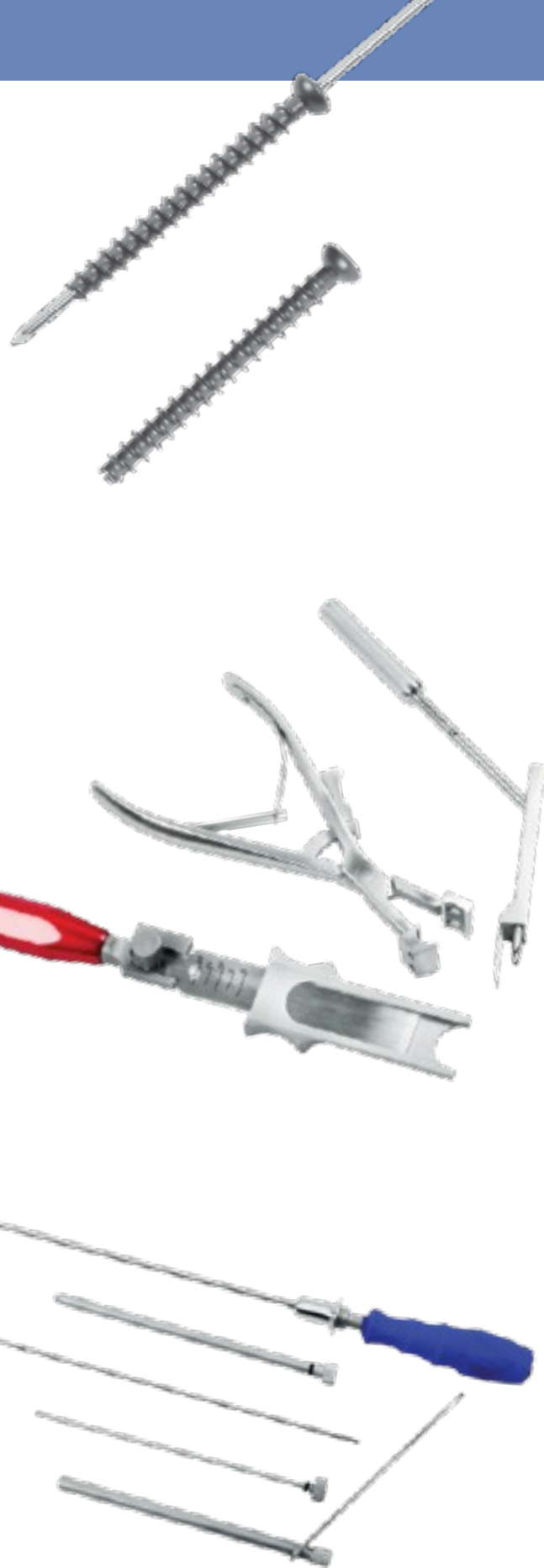- Lâmina de osteótomo com protetor para remoção do enxerto do coracóide.
- Guia de perfuração articulada para coracóide, que auxilia no controle e preparo do enxerto.
- Guia de perfuração com ajuste paralelo para a cavidade glenoidal, que mantém firmemente o enxerto em posição na cavidade.
- Retratores para facilitar a exposição

Instrumentação para Bankart ósseo/fratura da cavidade glenoidal

A instrumentação foi projetada para permitir a colocação de parafusos canulados parcialmente rosqueados de 3,75 mm, seja por via percutânea ou por uma cânula padronizada de artroscopia:

- Camisas para guias longas
- Broca canulada longa de 2,75 mm
- Chave de inserção hexagonal longa e canulada de 2,5 mm

O conjunto para perda óssea da cavidade glenoidal foi desenvolvido juntamente com Dr. Stephen S. Burkhart (San Antonio, Texas), Dr. Ian Lo (Calgary, Canadá) e Dr. Sven Lichtenberg (Heidelberg, Alemanha).



Técnica cirúrgica de arco congruente Latarjet

Descrita por Dr. Stephen S. Burkhart, San Antonio, Texas ^{1,2,3}

Artroscopia

Pode ser útil realizar primeiro uma artroscopia, mesmo tendo certeza de que uma cirurgia aberta de Latarjet será necessária. É importante confirmar a real quantidade de perda óssea. Os pacientes que apresentarem luxações traumáticas também apresentarão comumente outra patologia, que poderá ser mais bem tratada por via artroscópica, antes do início da parte aberta do caso. Observou-se, em estudos, que lesões intra-articulares associadas estão presentes em dois terços dos casos de Latarjet.⁴

Avaliação da perda óssea da cavidade glenoidal

Radiografias e tomografias computadorizadas (TC) padronizadas podem ser úteis para estimar o grau de perda óssea, mas a medição artroscópica ainda é mais precisa.

Observe a cavidade glenoidal, de frente, pelo portal anterosuperolateral. Meça a distância entre a borda posterior da cavidade e o espaço vazio com uma sonda graduada, pelo portal posterior. Compare essa distância à distância do espaço vazio à borda anteroinferior do defeito. Uma diferença de mais de 50% entre as duas medidas confirmará a perda de mais de 25% do diâmetro inferior da cavidade glenoidal que, em geral, é uma indicação para cirurgia de Latarjet. A presença de uma lesão grande de Hill-Sachs do tipo *engaging* pode diminuir esse limite.

Posicionamento do paciente

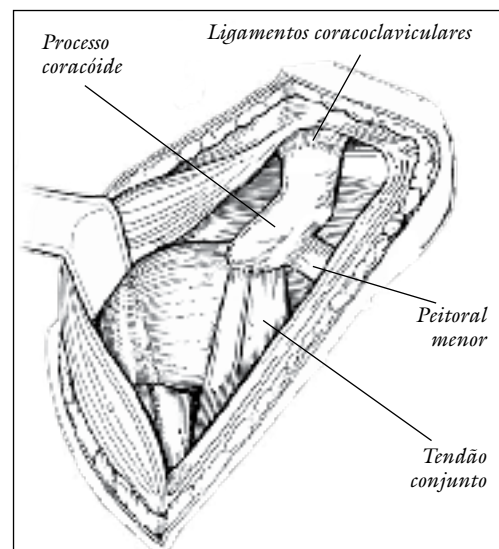
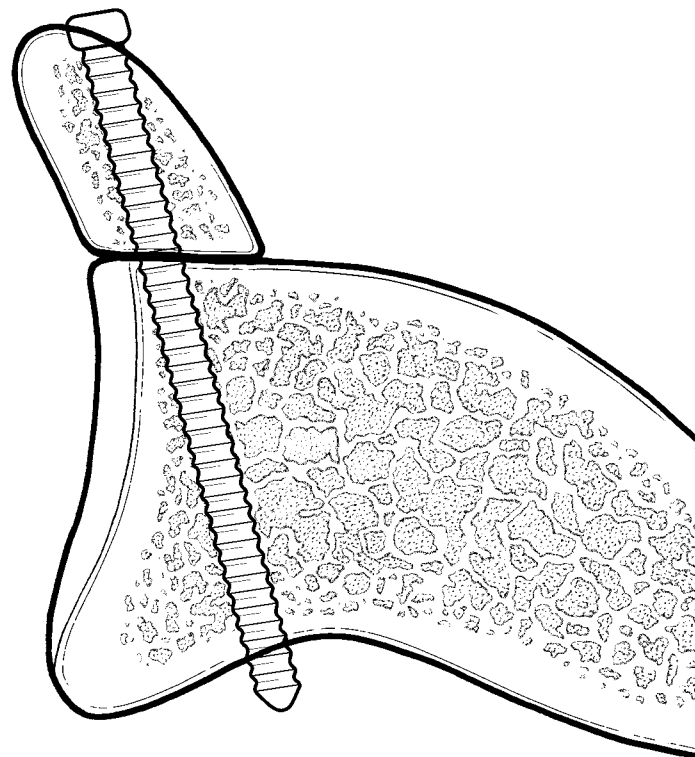
O paciente é colocado quase em posição de cadeira de praia (inclinado em cerca de 40°) com o braço solto para movimentação durante a cirurgia.

Exposição

Use uma abordagem deltopeitoral comum.

A veia cefálica é protegida e retraída pela lateral com o músculo deltoíde. O coracóide é exposto de sua ponta à inserção dos ligamentos coracoclaviculares, na base do coracóide.

O ligamento coracoacromial é dissecado com precisão do aspecto lateral do coracóide, assim como o tendão do peitoral menor do lado medial do coracóide. Essa superfície medial do coracóide será posteriormente preparada para contato com o colo anterior da cavidade glenoidal.



Osteotomia do coracóide

Uma lâmina descartável para osteótomo é fornecida para recuperação rápida do enxerto do coracóide. A lâmina inclui marcações de profundidade e um limitador posicionado em 20 mm.

Coloque o protetor para lâmina de osteótomo no coracóide, em posição anterior aos ligamentos coracoclaviculares, na base do coracóide. Proteja todas as estruturas neurovasculares.

Certifique-se de que o deltóide não interfira com o posicionamento no devido ângulo de abordagem do osteótomo.

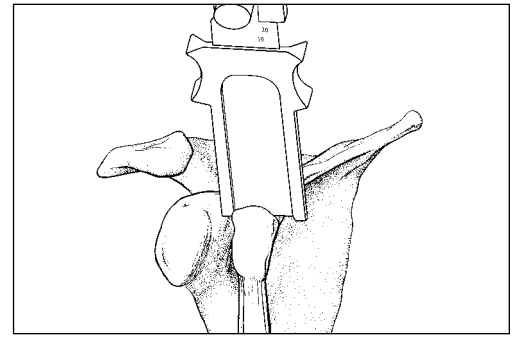
O comprimento desejável do enxerto é de 2,5 cm a 3 cm. Segure o protetor da lâmina e o martelo no cabo do osteótomo para remover o enxerto. Descarte a lâmina do osteótomo.

Como alternativa, para pacientes com um deltóide grande, use uma lâmina serrilhada angulada (vendida separadamente e não inclusa no conjunto).

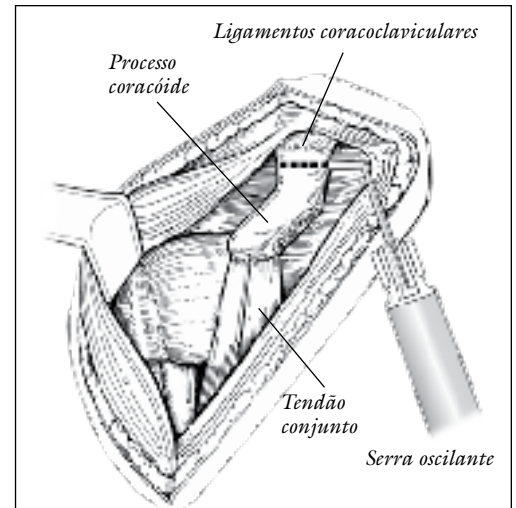
As estruturas neurovasculares serão protegidas pelos retratores, em posição medial e inferior ao coracóide.

O tendão conjunto é ligado ao enxerto do coracóide, à esquerda, para manter a vascularidade do enxerto e aumentar a estabilidade da articulação glenoumeral, conferindo um efeito de tipóia mediante a conclusão da cirurgia. Após mobilização do coracóide e do tendão conjunto a ele ligado, o nervo musculocutâneo será protegido com a retração por via medial do coracóide, prevenindo, portanto, qualquer lesão por distensão do nervo.

Opção n.º 1: Osteótomo



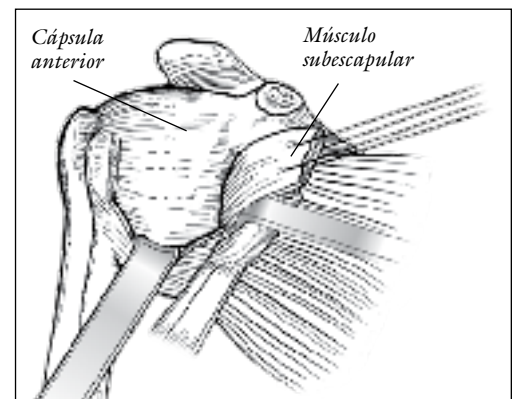
Opção n.º 2: lâmina serrilhada angulada



Subescapular

Assim que o coracóide for osteotomizado, haverá uma visualização clara da região anterior do ombro. A metade superior do tendão subescapular deve ser dissecada por via distal. Crie um plano entre a metade inferior do subescapular e a cápsula, e rebata o tendão subescapular em direção medial.

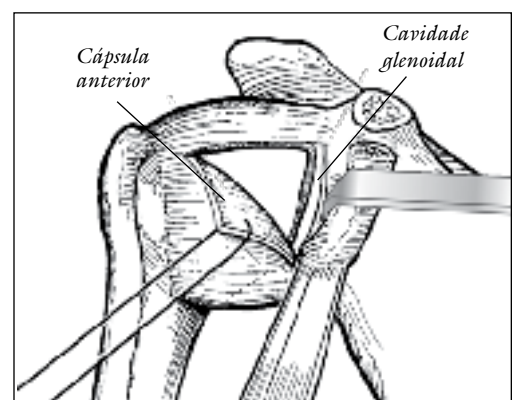
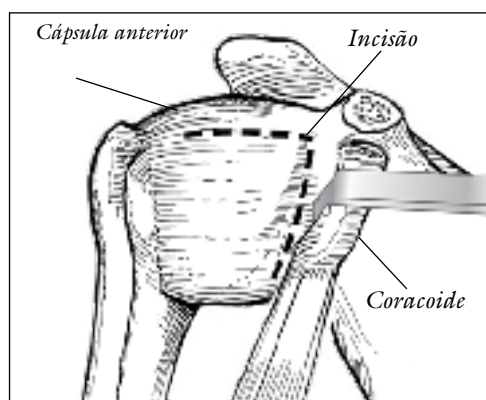
Como alternativa, a cavidade glenoidal pode ser exposta com a abordagem da incisão subescapular. Um retrator Gelpi profundo é fornecido para essa finalidade. O braço é colocado em abdução e rotacionado externamente; a incisão subescapular é feita pelas fibras musculares, na junção dos terços superior e medial. A cápsula deve ser separada da porção inferior do subescapular.



Cápsula articular

A incisão capsular é feita a 1 cm em direção medial da borda da cavidade glenoidal, por precisa dissecação subperiosteal, preservando-se um comprimento capsular suficiente para religação posterior.

O colo anterior da cavidade glenoidal é preparado como recipiente do enxerto ósseo do coracóide, com uma cureta ou broca, exercendo-se cautela para preservar o máximo possível do osso glenoidal nativo.



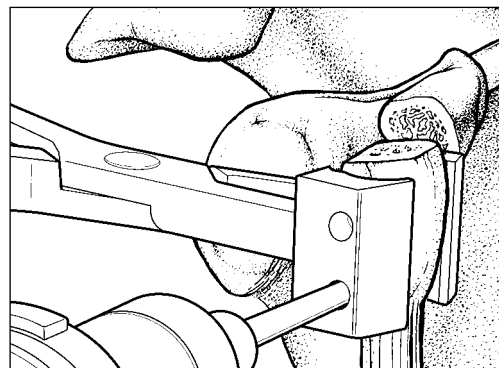
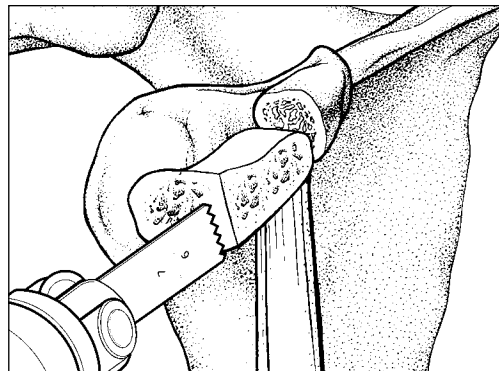

Preparo do coracóide

Use uma serra oscilante para remover uma lasca pequena de osso da superfície medial do coracóide, no mesmo local da inserção menor do peitoral. Essa é a superfície que ficará em contato com o colo anterior da cavidade glenoidal.

Pince o enxerto do coracóide com a guia de perfuração. Posicione a guia no enxerto com as concavidades adjacentes à superfície do coracóide. Estas ficarão em contato com a cavidade glenoidal posteriormente.

A guia de perfuração do coracóide permite que o cirurgião perfure dois orifícios paralelos de 4 mm no enxerto.

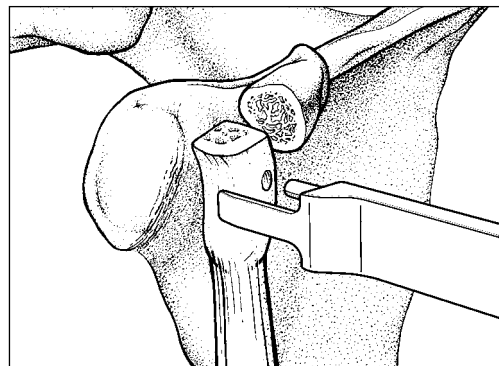
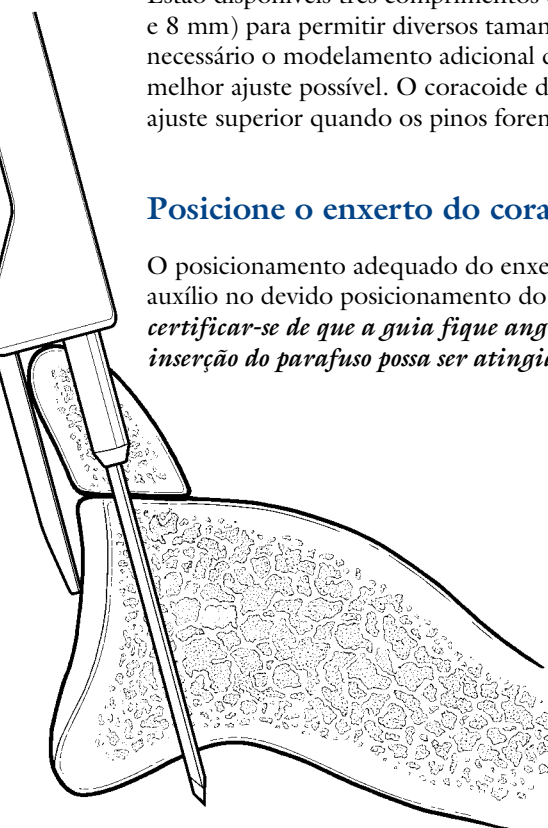
Deve-se exercer cautela para garantir que os orifícios fiquem centrados no enxerto e não perpendiculares à superfície preparada.



Posicione a guia de perfuração paralela no enxerto

Os pinos na guia de perfuração paralela se encaixam nos orifícios pré-perfurados do enxerto do coracóide, facilitando o controle e posicionamento do enxerto na cavidade glenoidal.

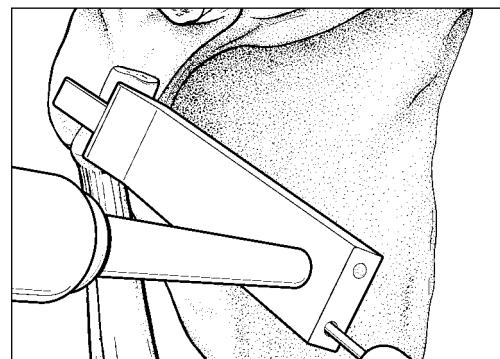
Estão disponíveis três comprimentos de ajuste (4 mm, 6 mm e 8 mm) para permitir diversos tamanhos de enxerto. Pode ser necessário o modelamento adicional do enxerto para se ter o melhor ajuste possível. O coracóide deverá ficar rente à barra de ajuste superior quando os pinos forem encaixados.



Posicione o enxerto do coracóide na cavidade glenoidal

O posicionamento adequado do enxerto ósseo do coracóide em relação à cavidade glenoidal é essencial. A guia é de grande auxílio no devido posicionamento do enxerto, para que este não fique muito em direção medial ou lateral. ***É importante certificar-se de que a guia fique angulada de frente para a cavidade glenoidal, de modo que um ângulo correto de inserção do parafuso possa ser atingido e que se evite qualquer possível penetração pelo parafuso da cartilagem articular.***

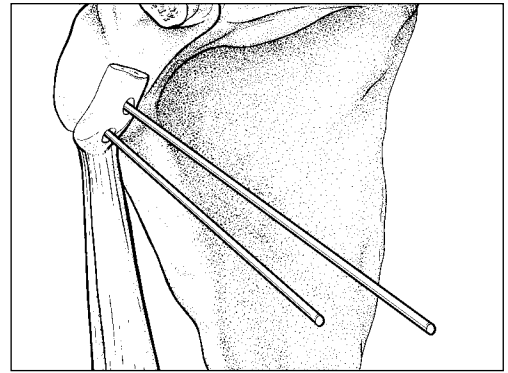
Use uma chave de inserção de pinos para atravessar — com o fio-guia curto de 6 pol. de comprimento e 1,6 mm — diretamente a guia, o enxerto e a cavidade glenoidal. Observe que os fios não apresentam rosqueamento de ponta a ponta, permitindo uma melhor percepção durante a penetração do córtex posterior da cavidade glenoidal. Insira o fio-guia mais longo de 7 pol. de comprimento e 1,6 mm pela canulação da segunda guia.



Remova a guia de perfuração paralela

Segure o enxerto na cavidade glenoidal com firmeza (pois ele pode estar fortemente fixado à guia) e remova a guia de perfuração paralela, sem mover os dois fios.

Embora os parafusos de titânio, canulados, totalmente rosqueados e com 3,75 mm de comprimento possam puncionar, *recomenda-se usar a broca canulada de 2,75 mm para penetrar a região proximal do córtex da cavidade glenoidal nativa antes da inserção do parafuso.*

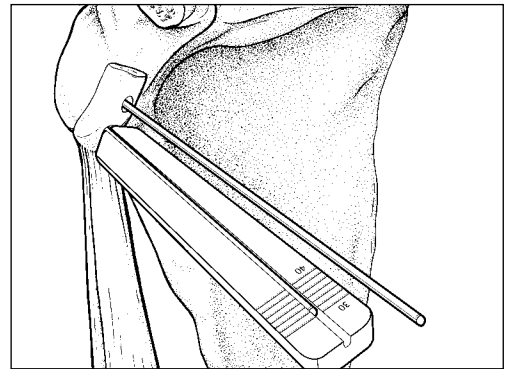


Selecione o parafuso adequado

O medidor de comprimento do parafuso pode auxiliar a determinar o melhor comprimento. *O medidor não oferece um tamanho direto do comprimento do parafuso.* Sua função é recomendar um comprimento em que o parafuso fique a 5 mm de distância da ponta do fio-guia, permitindo que o fio permaneça em posição durante a inserção do parafuso.

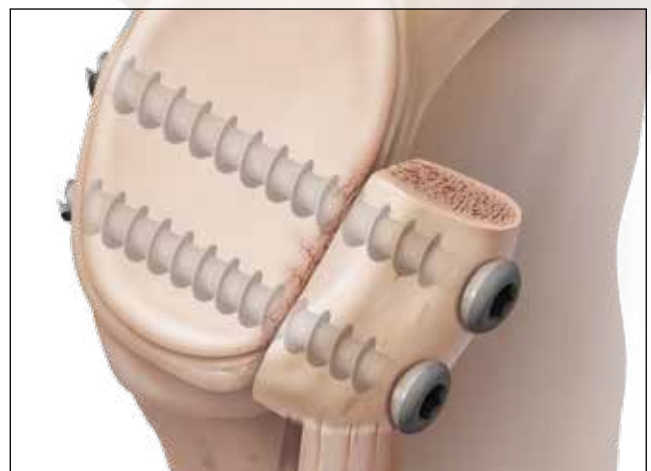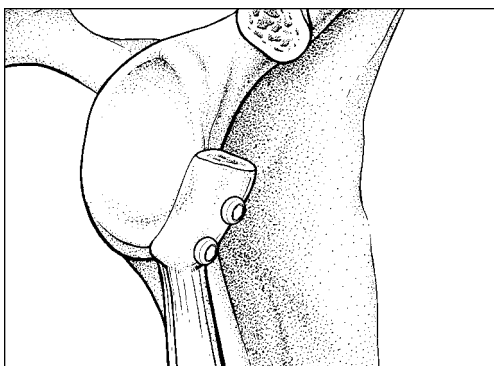
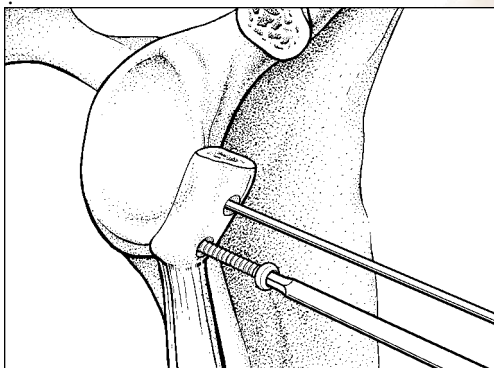
O comprimento do parafuso pode ser encontrado diretamente na parte de trás do fio-guia mais curto de 6 pol. ou na marca a laser do fio-guia mais comprido de 7 pol.

Observação: os parafusos de 34 mm a 36 mm apresentam, em geral, o comprimento correto.



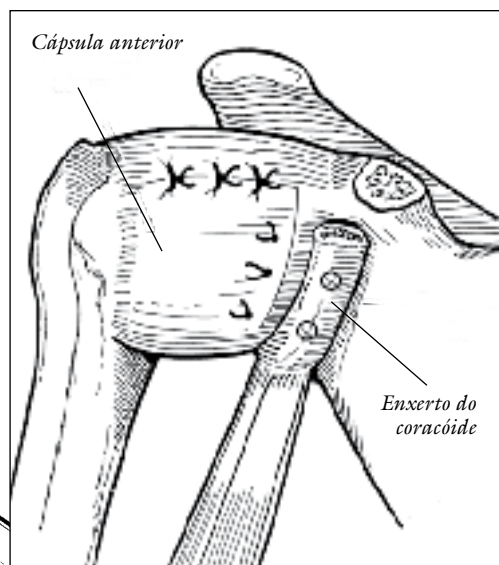
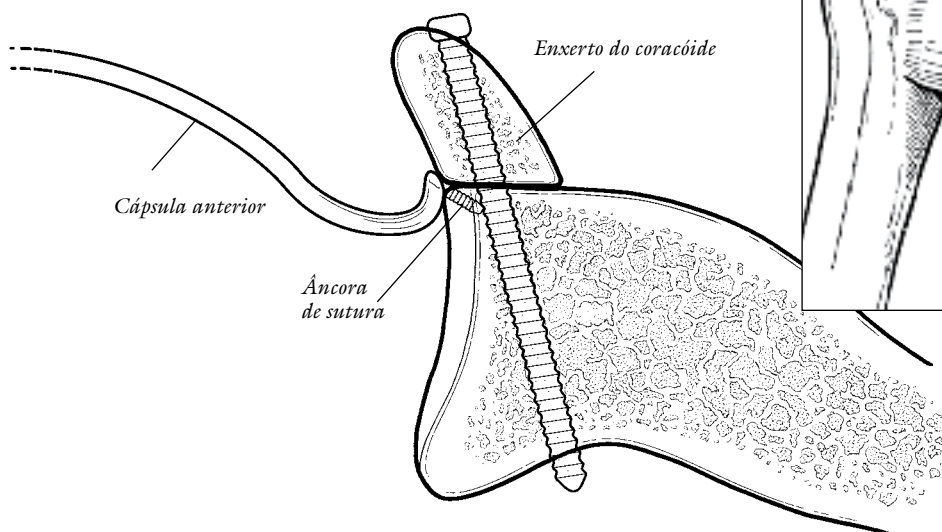
Insira os parafusos

Coloque o parafuso apropriado no fio-guia e insira-o usando a chave de inserção hexagonal canulada. Exerça cautela para não apertar demais os parafusos e danificar o enxerto. Arruelas estão disponíveis, se necessário. Remova e descarte os fios-guias



Religação capsular

Coloque três âncoras de sutura BioComposite™ SutureTak® na cavidade glenoidal nativa, acima, entre e abaixo dos parafusos canulados, para reparar a cápsula. Assim, o enxerto se torna uma estrutura extra-articular, evitando-se sua articulação direta com a cabeça do úmero, eliminando-se qualquer efeito abrasivo do enxerto em relação à cartilagem articular do úmero.



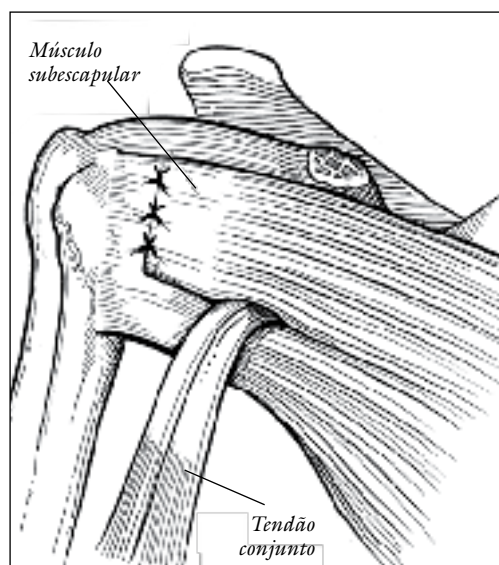
Religação subescapular

A metade superior do tendão subescapular é, em geral, reparada totalmente apenas com FiberWire®, mas as âncoras de sutura podem ser usadas, se desejado.

O tendão conjunto, ainda ligado ao enxerto, é recuperado em direção anterior, pela incisão entre as metades superior e inferior do tendão subescapular.

Não é necessário religar o peitoral menor à base residual do coracóide ou aos tecidos moles adjacentes, visto que ele não se retrai.

Após o reparo do subescapular, um fechamento-padrão é realizado na pele.



Reabilitação Pós-operatória

O paciente deve usar uma tipóia por quatro a seis semanas, com rotação externa restrita a 0° (zero graus). Nesse momento, a tipóia é descontinuada e estimula-se movimentar os braços acima da cabeça. Alongamentos com rotação externa suave são iniciados na sexta semana do pós-operatório.

O objetivo no terceiro mês de pós-operatório é a rotação externa do ombro operado ser igual à metade do ombro oposto. Exercícios de fortalecimento são protelados para o terceiro mês de pós-operatório, momento no qual costuma-se observar evidências radiográficas precoces de consolidação do enxerto ósseo na cavidade glenoidal. Em geral, permite-se esportes de contato ou trabalho pesado mediante aparência cicatrizada do enxerto na cavidade glenoidal, por radiografia — o que, em geral, dá-se nos 6 aos 12 meses de pós-operatório.

Técnica cirúrgica para Bankart ósseo/fratura da cavidade glenoidal

O conjunto de instrumentação foi projetado para permitir a colocação dos parafusos canulados e parcialmente rosqueados de 3,75 mm tanto por via percutânea quanto por uma cânula artroscópica comum.

Insira a camisa de guia longa por uma incisão ou cânula artroscópica e coloque-a no osso.



Insira o fio-guia longo; de 12 pol. de comprimento; 1,6 mm; e não rosqueado pelo fragmento da fratura até a cavidade glenoidal.


Os parafusos de titânio, canulados, parcialmente rosqueados e de 3,75 mm podem perfurar e puncionar. Tratando-se de um osso denso, pode ser útil usar a Broca canulada de 2,75 mm:

Remova a camisa interna e use a broca canulada de 2,75 mm para preparar o orifício piloto.



Meça o comprimento adequado do parafuso antes da remoção da segunda guia.

O medidor do comprimento do parafuso não oferece uma medida direta da posição do fio-guia. Sua função é recomendar um comprimento em que o parafuso fique a 5 mm de distância da ponta do fio-guia, permitindo que o fio permaneça em posição durante a inserção do parafuso.



Certifique-se de que a camisa da guia esteja em contato com o osso; e o medidor de comprimento do parafuso, com a segunda guia.



O comprimento do parafuso pode ser encontrado diretamente na parte de trás do fio-guia.

Remova a guia interna e use a chave de inserção hexagonal canulada para colocar o parafuso adequado sobre o fio-guia.

Remova e descarte o fio-guia.



Informações para pedidos

Conjunto para perda óssea da cavidade glenoidal.....AR-7000S

Estão inclusos no conjunto:

Protetor para lâmina de osteótomo.....AR-7000-02

Guia para brocas paralelas, 4 mm de ajuste.....AR-7000-03

Guia para brocas paralelas, 6 mm de ajuste.....AR-7000-04

Guia para brocas paralelas, 8 mm de ajuste.....AR-7000-05

Medidor do comprimento do parafuso.....AR-7000-06

Guia de perfuração para coracóide.....AR-7000-07

Retrator Fukuda, pequeno.....AR-7000-08


Retrator para cavidade glenoidal.....AR-7000-09

Camisas para guias.....AR-7000-12

Chave de inserção canulada e hexagonal de 2,5 mm.....AR-7000-13

Broca canulada de 2,75 mm.....AR-7000-14

Broca não canulada de 4 mm.....AR-1204D



Informações para pedidos

Cabo para osteótomo..... AR-2961

Cabo para guia de perfuração..... AR-9215-1-01

Cabo da chave de inserção canulada com conexão AO..... AR-13221AOC

Retrator Gelpi..... AR-8104

(Imagem não disponível)

Maleta de instrumentação para perda óssea da cavidade glenoidal..... AR-7000C

Maleta de parafusos; 3,75 mm; totalmente rosqueados..... AR-7000SC-1

Maleta de parafusos; 3,75 mm; parcialmente rosqueados..... AR-7000SC-2

Itens descartáveis

Lâmina de osteótomo, Latarjet..... AR-7000-01

(Imagem não disponível)

Fio-guia de 0,062 pol. (1,6 mm) com 6 pol. de comprimento..... AR-8941-6

Fio-guia de 0,062 pol. (1,6 mm) com 7 pol. de comprimento..... AR-8941-7

Fio-guia de 0,062 pol. (1,6 mm) com 12 pol. de comprimento..... AR-8941-12

Instrumentação opcional

Guia para brocas paralelas..... AR-7000-16

Esta guia estará disponível para os cirurgiões que preferirem uma guia sem um anexo de ajuste para localização. Ela também pode ser útil em coracóides grandes, em que uma guia de ajuste paralelo de 8 mm possa ser muito pequena.

Guia de perfuração do coracóide, braço raso..... AR-7000-17


Esta versão da guia de perfuração do coracóide poderá ser útil para os cirurgiões que preferirem a orientação francesa do coracóide ou nos casos de perda óssea da cavidade glenoidal em que for usado um autoenxerto da crista ilíaca.

Lâmina serrilhada para Latarjet..... AR-300-450S

Esta lâmina foi projetada para uso com os sistemas V300 ou V600 Power System da Arthrex, usando o adaptador V-600SS-2.

Retrator para cirurgia de via pouco aberta do ombro..... AR-8100-21

Este retrator pode substituir o retrator Fukuda para os cirurgiões que preferirem a abordagem da incisão subescapular minimamente aberta.



Informações para pedidos

Retrator para afastadores atraumáticos

Os afastadores foram projetados especialmente para serem usados com o retrator modular para tecidos moles, auxiliando na abordagem da incisão subescapular minimamente aberta para reconstrução da perda óssea da cavidade glenoidal.

Afastador atraumático para tecidos moles de 20°, 50 mm, esquerdo.....	AR-8171-50DL
Afastador atraumático para tecidos moles de 20°, 50 mm, direito.....	AR-8171-50DR
Afastador atraumático para tecidos moles de 20°, 75 mm, esquerdo.....	AR-8171-75DL
Afastador atraumático para tecidos moles de 20°, 75 mm, direito.....	AR-8171-75DR
Retrator modular para tecidos moles.....	AR-8170

Parafusos de titânio parcialmente rosqueados

Parafuso canulado; 3,75 mm x 30 mm; parcialmente rosqueado.....	AR-7000-30
Parafuso canulado; 3,75 mm x 32 mm; parcialmente rosqueado.....	AR-7000-32
Parafuso canulado; 3,75 mm x 34 mm; parcialmente rosqueado.....	AR-7000-34
Parafuso canulado; 3,75 mm x 36 mm; parcialmente rosqueado.....	AR-7000-36
Parafuso canulado; 3,75 mm x 38 mm; parcialmente rosqueado.....	AR-7000-38
Parafuso canulado; 3,75 mm x 40 mm; parcialmente rosqueado.....	AR-7000-40
Parafuso canulado; 3,75 mm x 42 mm; parcialmente rosqueado.....	AR-7000-42

Parafusos de titânio totalmente rosqueados

Parafuso canulado; 3,75 mm x 30 mm; totalmente rosqueado.....	AR-7000-30FT
Parafuso canulado; 3,75 mm x 30 mm; totalmente rosqueado.....	AR-7000-32FT
Parafuso canulado; 3,75 mm x 30 mm; totalmente rosqueado.....	AR-7000-34FT
Parafuso canulado; 3,75 mm x 30 mm; totalmente rosqueado.....	AR-7000-36FT
Parafuso canulado; 3,75 mm x 30 mm; totalmente rosqueado.....	AR-7000-38FT
Parafuso canulado; 3,75 mm x 30 mm; totalmente rosqueado.....	AR-7000-40FT
Parafuso canulado; 3,75 mm x 30 mm; totalmente rosqueado.....	AR-7000-42FT
Arruela.....	AR-7000-15
Arruela para sutura, titânio com FiberWire n.º 2 e agulha curva.....	AR-7000-18T


Implante opcional

Placa de perfil com encaixe.....	AR-8111
----------------------------------	---------

*Arruela com dois anéis e pontas, projetada por Dr. Giovanni Di Giacomo, Itália.
Produto entregue esterilizado. Compatível com guias de perfuração padronizadas da cavidade glenoidal.*

Referências

1. Burkhart S, Lo I, Brady P. A Cowboy's Guide to Advanced Shoulder Arthroscopy, Lippincott Williams & Wilkins, 2006.
2. Burkhart S, De Beer J. Traumatic Glenohumeral Bone Defects and Their Relationship to Failure of Arthroscopic Bankart Repairs: Significance of the Inverted-Pear Glenoid and the Humeral Engaging Hill-Sachs Lesion. *Arthroscopy*. 2000;16(7):677-694.
3. De Beer J, Burkhart S, Roberts C, et al. The Congruent-Arc Latarjet. *Tech Shoulder Elbow Surg*. 2009;10(2):62-67.
4. Arrigoni P, Burkhart S, et al. The Value of Arthroscopy before an Open Modified Latarjet Reconstruction. *Arthroscopy*. 2008;24(5):514-519.





Esta descrição de técnica cirúrgica é fornecida como conteúdo educativo e resumo clínico para auxiliar profissionais de saúde habilitados no uso de produtos específicos da Arthrex. Como parte desse uso profissional, o profissional da saúde deve usar seu senso crítico antes de tomar qualquer decisão em relação ao uso de produtos e técnica.

Ao fazê-lo, o profissional médico deve confiar em seu próprio treinamento e experiência e deve conduzir uma análise detalhada da literatura médica pertinente e das instruções de uso do produto.

Esta técnica cirúrgica foi desenvolvida colaborativamente com Dr. Stephen S. Burkhart, San Antonio, Texas.