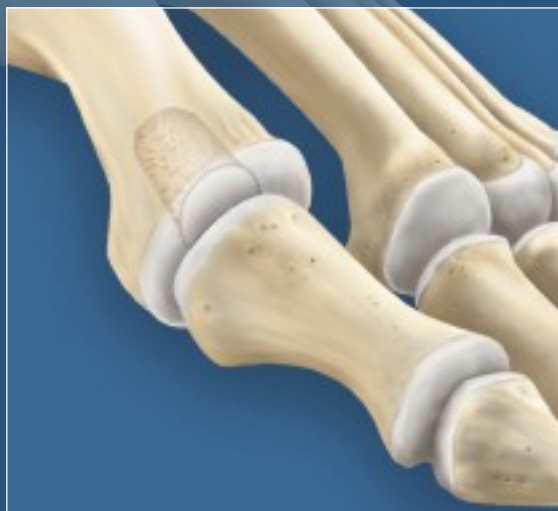
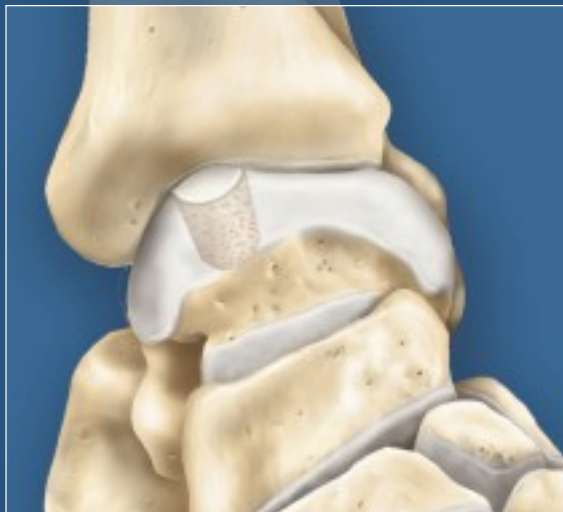


## OATS® für Fuß und Sprunggelenk

Operationsanleitung



# Wissenschaftliche Belege für das OATS bei kleinen Gelenken

## **Ergebnisse der Knochen-Knorpel-Transplantation bei zystischen Knochen-Knorpel-Läsionen des Talus vom Typ V**

P. E. Scranton, Jr., M.D., C. C. Frey, M.D. und K.S. Feder, M.D. Journal of Bone and Joint Surgery, British Volume, Vol 88-B, Ausgabe 5 (Mai 2006), 614-619

„Einhergehend mit der Entwicklung verbesserter Bildgebungs- und Arthroskopietechniken können nun auch osteochondrale Läsionen des Talus behandelt werden. Das Outcome der Behandlung großer zystischer Läsionen vom Typ V mit herkömmlichen Transplantat-, Debridement- bzw. Mikrofrakturtechniken ist jedoch schlecht. Diese retrospektive Studie untersucht die Behandlungsergebnisse von 50 Patienten mit zystischem Talusdefekt, die mit arthroskopisch durch Kernbohrung gewonnenen Knochen-Knorpel-Transplantaten aus dem ipsilateralen Knie versorgt wurden. Im Verlauf einer mittleren Nachbeobachtung von 36 Monaten (24 - 83) wiesen 45 der insgesamt 50 Patienten (90 %) einen im Mittel guten bis exzellenten Score von 80.3 (52 - 90) nach Karlsson-Peterson auf. Bei 26 Patienten musste zur Freilegung der Läsion der Knöchel osteotomiert werden und es kam zu keiner Knöchelfehlstellung oder Pseudoarthrose. Bei einem Patienten traten drei Monate nach dem Eingriff Beschwerden an der Entnahmestelle auf, die aber nach der arthroskopischen Durchtrennung des Narbengewebes verschwanden. Diese Technik ist mit und ohne Osteotomie des Knöchels technisch anspruchsvoll, weist bei sachgemäßer Durchführung jedoch eine hohe Erfolgsrate auf.“

## **Knochen-Knorpel-Transplantation vom ipsilateralen Knie für Knorpelläsionen des Talus**

Axel W. A. Baltzer, M.D. und Juergen P. Arnold, M.D. Arthroscopy: The Journal of Arthroscopic and Related Surgery, Vol 21, No 2 (Februar), 2005: pp 159-166

### **Zielsetzung**

Wir stellen eine prospektive Auswertung der chondralen und osteochondralen Läsionen am Talusdom vor, die seit 1998 mit autogenen Knochen-Knorpel-Transplantaten aus dem ipsilateralen Knie versorgt werden. Es wurde das klinische Outcome der osteochondralen Defekte untersucht, deren Oberfläche mit hyalinem Knorpel erneuert wurde. Die Outcome-Analyse berücksichtigt auch die Defektgröße und die Anzahl der transplantierten Knochen-Knorpel-Zylinder. Methode: In die Studie eingeschlossen waren 43 Patienten mit Schmerzen am Sprunggelenk durch eine Osteochondrosis dissecans Stadium III-IV, posttraumatische Knorpeldefekten oder fokaler Osteoarthrose. Die Transplantation erfolgte mit dem Osteochondral Autograft Transfer System (OATS; Arthrex, Naples, FL, USA). Ergebnisse: Alle Transplantate heilten knöchern in den Talus ein, was durch die Röntgen- und MRT-Aufnahmen bestätigt wurde. Bei arthroskopischen Zweiteingriffen zeigte sich, dass das Knochen-Knorpel-Transplantat innerhalb des ersten Jahres in den umliegenden Knorpel einwuchs. Die hyaline Struktur des Knorpeltransplantats konnte durch zahlreiche Nadelbiopsien nachgewiesen werden.

## **Schlussfolgerung**

Die Knochen-Knorpel-Transplantation am Talus mit ipsilateralen osteochondralen Transplantaten aus dem Knie ist ein sehr vielversprechendes Verfahren zur Behandlung lokaler Knorpelläsionen am Sprunggelenk.“

## **Osteoartikuläre Transplantation bei metatarsalen Gelenkdefekten der Zehen II-V**

Eine vorläufige Studie Matthew S. Rockett, DPM, FACFAS und Keith Jacobson, DPM, FACFAS 63rd Annual Scientific Seminar of American College of Foot and Ankle Surgeons, New Orleans, LA (USA)

„Die Versorgung von osteoartikulären Defekten an den Metatarsalköpfchen II-V kann eine Herausforderung darstellen. Daher wurde ein Verfahren zur Gelenkwiederherstellung mit dem OATS entwickelt. Hierbei handelt es sich um eine vorläufige prospektive Studie zu einer neuen Wiederherstellungstechnik bei Defekten der Metatarsalköpfchen II-V, bei der die osteoartikuläre Transplantation zwischen Februar 2003 und Februar 2004 durchgeführt wurde. Der durchschnittliche AOFAS-Score der sieben Patienten vor dem Eingriff betrug 44 (Range: 14 - 77). Der AOFAS-Score nach dem Eingriff betrug im Mittel 82 (Range: 49 bis 100). Bei sechs der sieben Patienten heilte das Transplantat ein, wodurch diese weniger Schmerzen hatten und sich wieder mehr bewegen konnten. Die durchschnittliche Zeit bis zur radiologischen Einheilung betrug 12 Wochen (Range: 10 - 16 Wochen). Sechs der sieben Patienten würden sich dem Eingriff erneut unterziehen und das Verfahren einem Freund oder Familienmitglied empfehlen. Die Operateure bewerteten den Erfolg ihres Eingriffs fünfmal mit „Hervorragend“, einmal mit „Gut“ und einmal mit „Schlecht“. Die ersten Ergebnisse dieses Verfahrens sind sehr positiv und vielversprechend.“

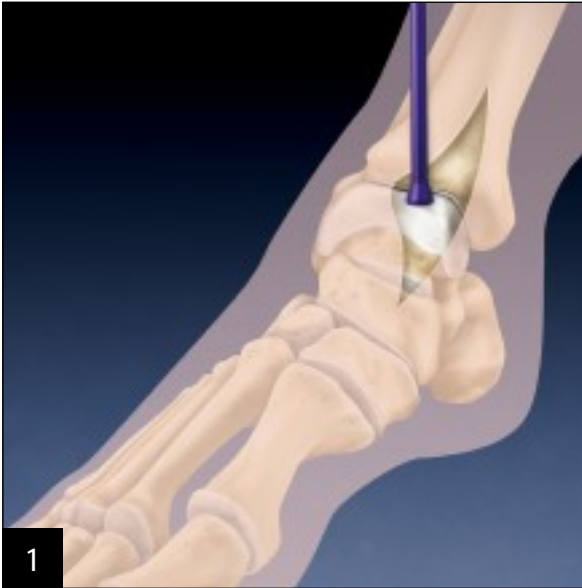## **Knochen-Knorpel-Transfer am Metatarsalköpfchen I Eine Fallstudie**

Mark E. Zelent, DPM und David J. Neese, DPM, FACFAS The Journal of Foot & Ankle Surgery, 44(5):406-411, 2005 „Wir stellen einen Fall vor, bei dem ein Knochen-Knorpel-Transfer am Metatarsalköpfchen I durchgeführt wurde, um eine akute traumatische Osteochondrosis dissecans zu versorgen. Die Entnahmestelle des Knochen-Knorpel-Transplantats befand sich medioplantar am Talusköpfchen. Es stellte sich heraus, dass dieses vollständig aus hyalinem Gelenkknorpel bestand, jedoch nicht funktioneller Bestandteil des Talonavikulargelenks war. Sechs Monate nach der Operation war das Transplantat am Metatarsalköpfchen I gut eingewachsen, was durch eine MRT-Untersuchung bestätigt wurde, und die Entnahmestelle des Transplantats war beschwerdefrei. Bei einer Kontrolluntersuchung nach 12 Monaten hatte der Patient wieder den vollen Bewegungsumfang im Großzehengrundgelenk.“

# Technik zur Knochen-Knorpel-Transplantation bei zystischen Talusläsionen

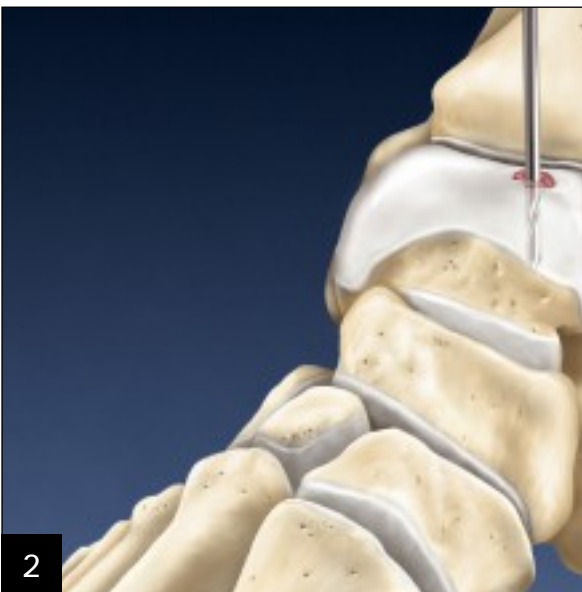Pierce Scranton, M.D., Seattle, WA und Mark Easley, M.D., Durham, NC

Bereiten Sie bei dem Patienten in Rückenlage die entsprechende Extremität vor und legen Sie eine Oberschenkelblutsperrung an. Desinfizieren Sie die Haut und decken Sie das Bein steril ab. Die arthroskopische Beinhalterung wird für den Eingriff nicht benötigt. Der Eingriff wird in Vollnarkose oder Regional-(Spinal-)Anästhesie durchgeführt.

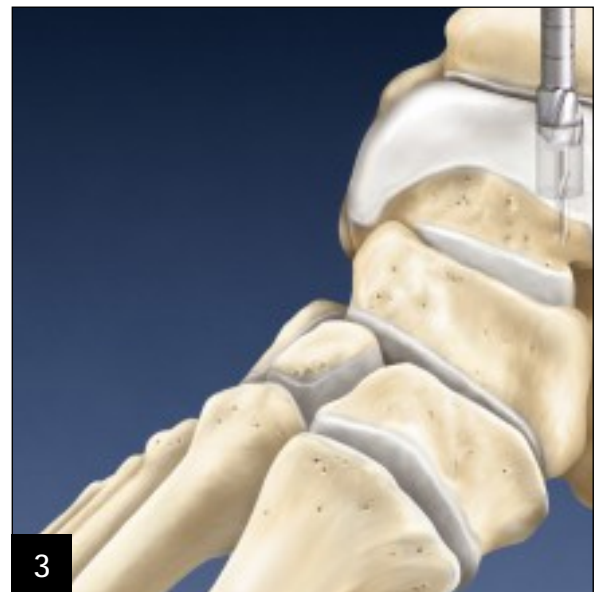

Die Größe der Läsion und des Bohrers für das OATS können Sie direkt ausmessen oder anhand der CT- bzw. MRT-Aufnahmen bestimmen (nutzen Sie diese Messungen ausschließlich für die Planung und öffnen Sie das Kit erst, wenn Sie die Defektgröße klinisch bestätigt haben). Der Harvester im Kit passt exakt zur Bohrergröße. Die Zystenposition auf dem/im Talus legt fest, ob der Zugang medial oder lateral erfolgt. Bei anteromedialen Läsionen müssen Sie nur das Gelenk eröffnen. Bei posteromedialen Läsionen legen Sie durch eine geschwungene Längsinzision über dem Innenknöchel den anteromedialen und posteromedialen Gelenkanteil frei. Schonen Sie die V. saphena magna sowie die posteromedialen Gefäß-Nerven-Bündel und Sehnenstrukturen mit kleinen Hohmann-Haken. Führen Sie eine anteromediale Arthrotomie durch und inspizieren Sie den vorderen Gelenkanteil. Entfernen Sie ggf. vorhandene Impingement-Sporne und freie Gelenkkörper. Wenn Sie die Läsion eindeutig einsehen können und bei kräftiger Plantarflexion Zugang zu ihr haben, muss der Innenknöchel nicht osteotomiert werden. Andernfalls müssen Sie den Innenknöchel doch osteotomieren. Bei lateralen Läsionen können Sie den lateralen Talus ausreichend freilegen, indem Sie das Lig. talofibulare anterius durchtrennen und anschließend in Narkose das Sprunggelenk nach anterior subluxieren und plantar flektieren. Obwohl die Außenknöchelosteotomie bereits beschrieben wurde, ist diese eher selten erforderlich.

*Hinweis: Bei posteromedialen Läsionen müssen Sie den Innenknöchel osteotomieren. (Siehe Seite 4)*

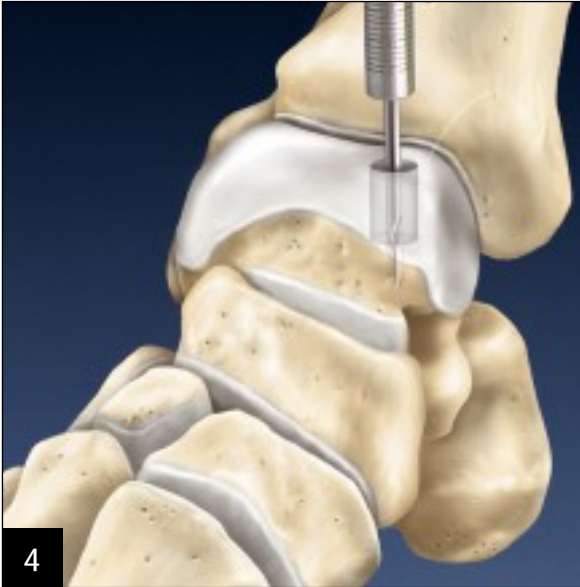

Inspizieren Sie die Gelenkfläche des Talus und debridieren Sie die geschädigte Oberfläche mit Pinzette, Skalpell und/oder Kürette. Bohren Sie diese Läsion senkrecht und zentral mit dem 2.4 mm Zieldraht an. Liegt die Läsion auf dem Dom, bohren Sie von oben gerade nach unten. Wenn sich die Läsion auf der Talusschulter befindet, bohren Sie in einem Winkel von 45°. Führen Sie in beiden Fällen den Zieldraht bis auf eine Tiefe von 15 - 20 mm ein.

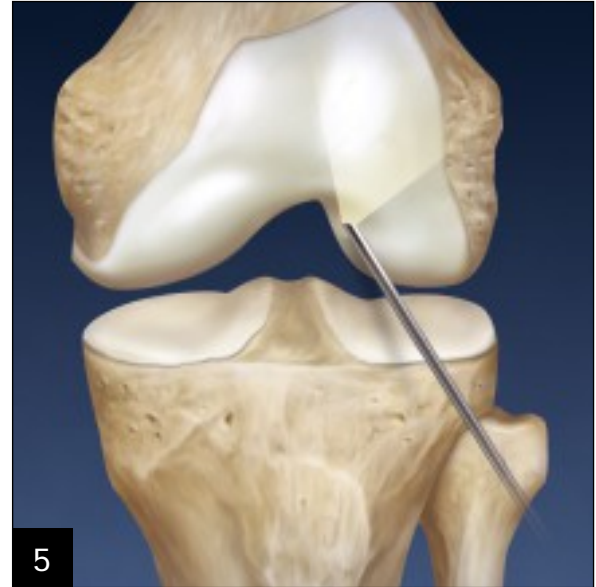

Bohren Sie dann über den Zieldraht mit einer kanülierten Kopfräse der entsprechenden Größe bis auf eine Tiefe von mind. 12 mm auf.

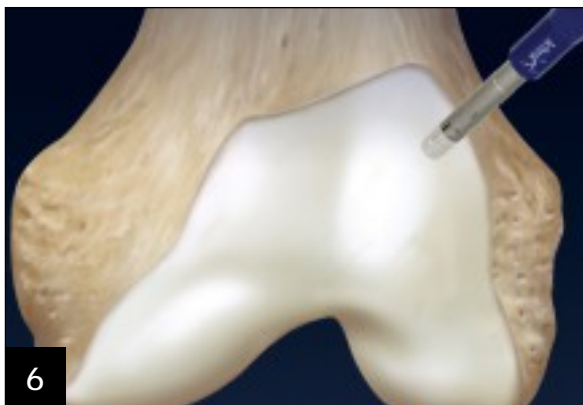*Hinweis: Bei großen Läsionen, bei denen die Transplantate mosaikartig eingebracht werden müssen, können Sie mit der Empfängerfräse auch eine zweite oder dritte Kernbohrung neben der ersten setzen.*



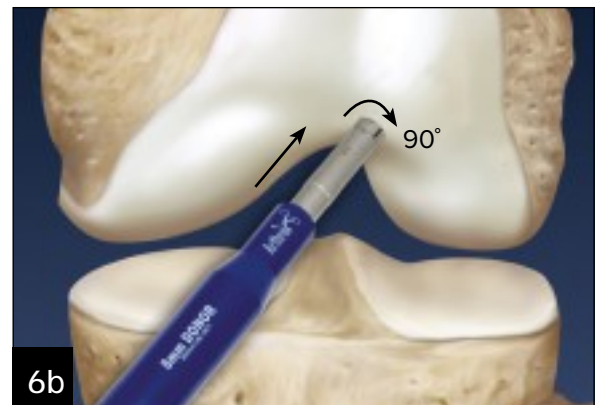
4 Für die Tiefenmessung führen Sie den kanülierten OATS-Messstab über den Zieldraht ein. Um eine präzise Tiefenmessung zu erreichen, müssen Sie den Stab durch leichtes Antippen bis zum Anschlag im Bohrkanal vorschieben. Da jetzt Durchmesser und Tiefe der Talusbohrung bekannt sind, decken Sie die Wunde mit einer NaCl-getränkten Kompresse ab und wenden sich nun dem Knie zu.



5 **Transplantatentnahme aus dem Knie**  
Führen Sie das Arthroskop durch ein anterolaterales Portal ein, um das Kniegelenk routinemäßig zu inspizieren. Manchmal liegt eine Plica synovialis infrapatellaris vor, die den Hoffa-Fettkörper an die Notch fesselt. Dadurch ist u. U. das Sichtfeld eingeschränkt. Durchtrennen Sie die Plica mit einem Shaver, den Sie über das anteromediale Portal einbringen. Führen Sie den Donor Harvester aus dem Small Joint OATS Set ein, wobei der Obturator leicht über den Rand hinausragen sollte. Dadurch können Sie das Donor-Röhrchen leicht durch das mediale Portal schieben und den Fettkörper entfernen, ohne sich dabei in der Synovialis zu verhaken oder den Gelenkknorpel abzuscheren.



6 Liegt die Empfängerstelle im flacheren Anteil des Talusdoms, strecken Sie das Knie leicht und positionieren Sie den Donor Harvester eher senkrecht zum flacheren Abschnitt des Sulcus terminalis der Notch (6a). Wenn Sie zur Versorgung einer Läsion im Bereich der Talusschulter für das Transplantat eine stärker gekrümmte Gelenkfläche benötigen, beugen Sie das Knie und positionieren Sie den Donor Harvester entlang der Ecke der lateralen femorotrochlearen Notch (6b). Treiben Sie den Donor Harvester bis auf eine Tiefe von 15 mm ein (siehe Seitenmarkierungen auf Metallhülse). Drehen Sie diesen unter Druck um 90° im Uhrzeigersinn, dann wieder zurück und drehen Sie ihn anschließend eine vollständige Umdrehung im Uhrzeigersinn. Ziehen Sie Hülse und Transplantat heraus.

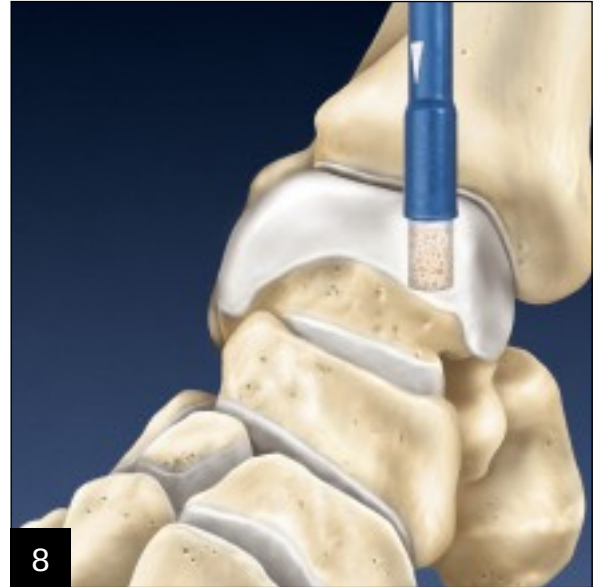

*Wahlweises Vorgehen: Entnehmen Sie die Spenderinsel aus dem entsprechenden Allotransplantat Ihrer Wahl.*

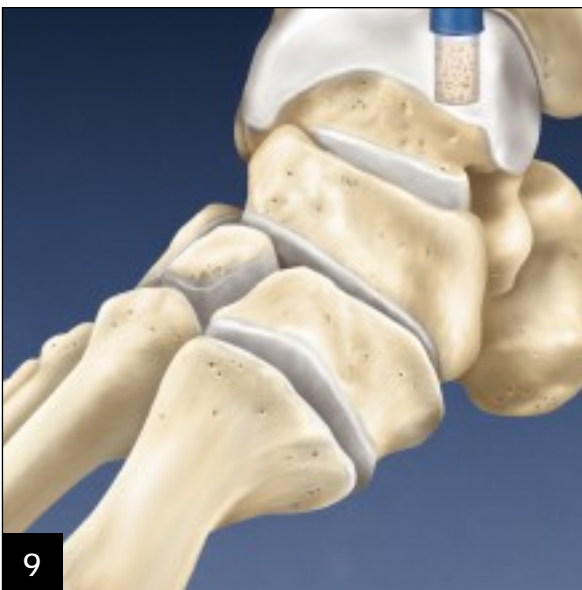



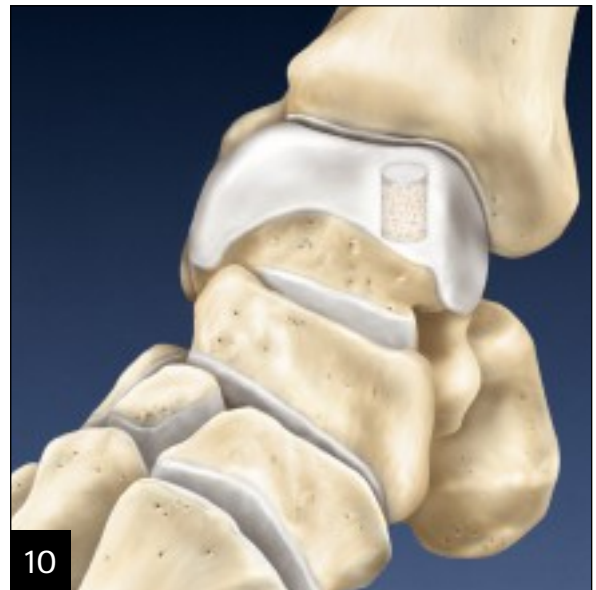7 Messen Sie das Transplantat im Donor Harvester aus, wobei Sie die Transplantatsichtfenster und die Messmarkierungen am Ende der Metallhülse nutzen. Sie können das Transplantat aber auch herausdrücken und mit einem Lineal vermessen. Kürzen Sie das Transplantat vorsichtig mit einem Rongeur auf eine Länge von 11,5 - 12 mm, damit es in die Empfängerbohrung im Talus passt. Eine leichte Verjüngung des Transplantats erleichtert das Einsetzen in die Talusbohrung.



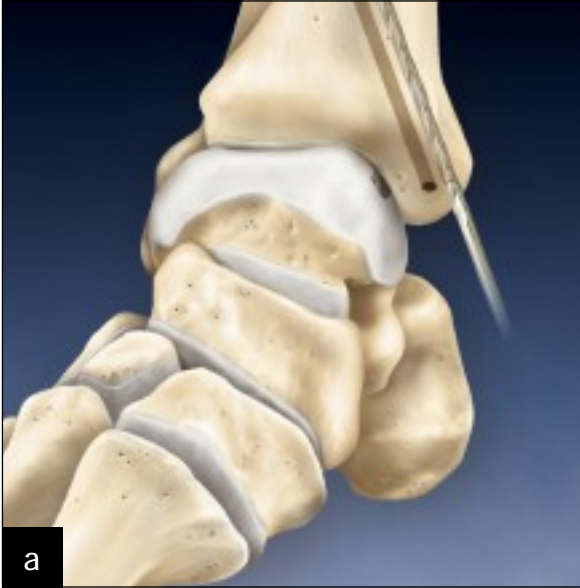8 Setzen Sie das Transplantat so in die Empfängerbohrung im Talus ein, dass es optimal an der Gelenkoberfläche ausgerichtet ist. Verwenden Sie dazu den Donor Harvester mit durchsichtigem Einbringröhrchen oder passen Sie das Transplantat von Hand ein. Wenn Sie das Transplantat nur mit dem Donor Harvester einführen, bringen Sie es ein, indem Sie den weißen Knopf der Hohlfräse im Uhrzeigersinn drehen. Wenn Sie die durchsichtige Hülse verwenden, setzen Sie das Transplantat anfangs mit der Hohlfräse ein und vervollständigen den Schritt dann mit dem Graft Driver aus Metall. Alternativ können Sie das Transplantat beim Einsetzen von Hand vorsichtig mit einer kleinen Kelly- oder Moskito-Klemme fixieren, damit Sie es in die Talusbohrung einsetzen können. Drücken Sie das Transplantat in die Tiefe, bis es mit der Gelenkoberfläche bündig abschließt.



9 Das große Ende des Stößels dient zur abschließenden Positionierung des Transplantates, wobei Sie darauf achten müssen, dass das Transplantat nicht zu tief eingeführt wird. Falls ein kleiner Knorpelrand übersteht, trimmen Sie diesen mit einem 10er-Skalpell, bis er bündig abschließt.

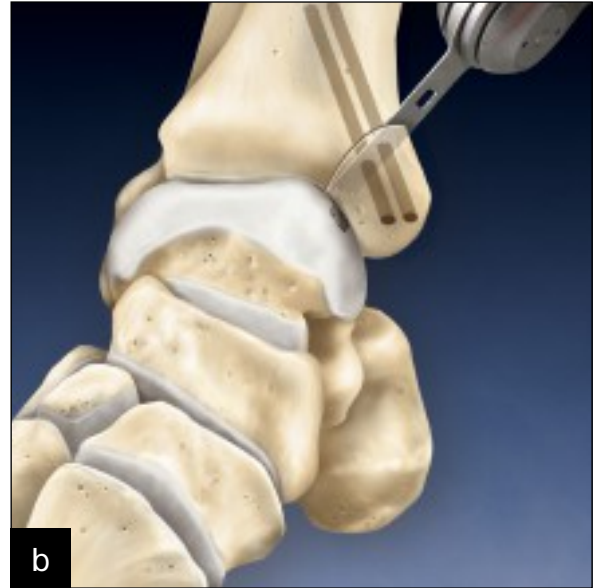


10 **Der Wundverschluss erfolgt in üblicher Weise.** Legen Sie an Knie und Sprunggelenk einen Druckverband an und stellen Sie das Sprunggelenk in einer Stiefelorthese ruhig.

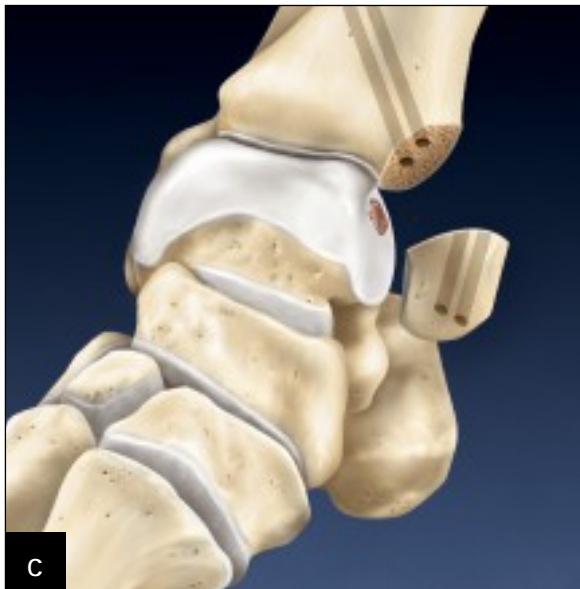

Bohren Sie den Innenknöchel mit zwei nicht ganz parallel verlaufenden 1.1 mm Drähten an, damit der Innenknöchel beim Einbringen der Schrauben nicht nach proximal verrutscht. Bohren Sie über diese Drähte mit dem 3.4 mm kanülierten TRIM-IT™ Bohrer von Arthrex den Innenknöchel bis in das Tibiaplateau auf. Schneiden Sie dann Gewinde in die Löcher.

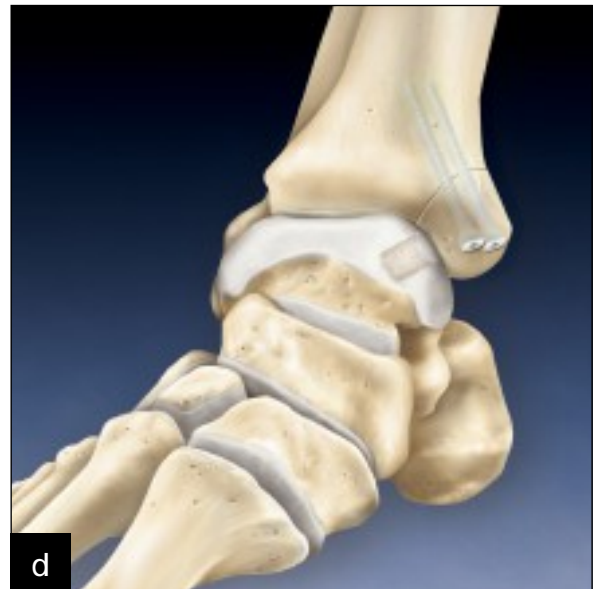*Innenknöchel- Osteotomie (falls für den Zugang erforderlich)*



Unter Durchleuchtung bzw. direkter Sicht osteotomieren Sie nun den Innenknöchel im 45°-Winkel von kranial bis auf Höhe des Tibiaplateaus, wobei Sie das letzte Achtel des Knochens stehen lassen. Schonen Sie die Sehnen des M. tibialis posterior und des M. flexor hallucis longus mit kleinen Hohmann-Haken. Distrahieren Sie das Sprunggelenk lateral unter Schonung der medialen Gelenkfläche des Talus. Bei eher seitlichen Läsionen müssen Sie möglicherweise in Richtung des lateralen Randes der Läsion inzidieren, um einen ausreichenden Zugang zu erhalten.



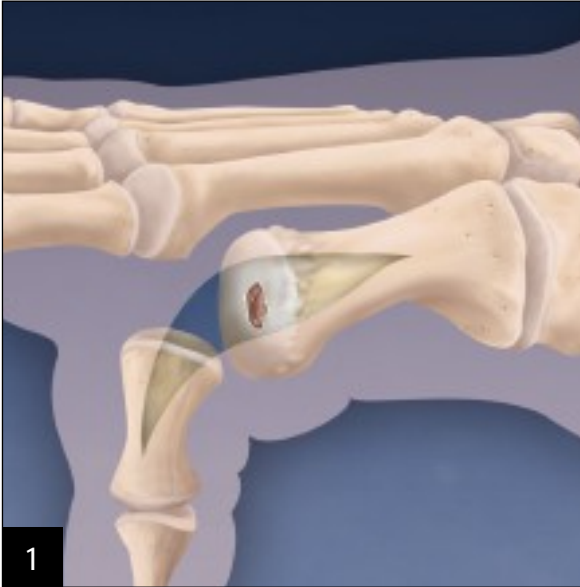
Vervollständigen Sie die Osteotomie, indem Sie mit einem Osteotom die verbleibende Knochenbrücke durchtrennen und den Innenknöchel vorsichtig nach kaudal ziehen, um den Talus freizulegen. Die weiteren Schritte erfolgen wie bisher und Sie fixieren die Osteotomie wie in Schritt 8 beschrieben.



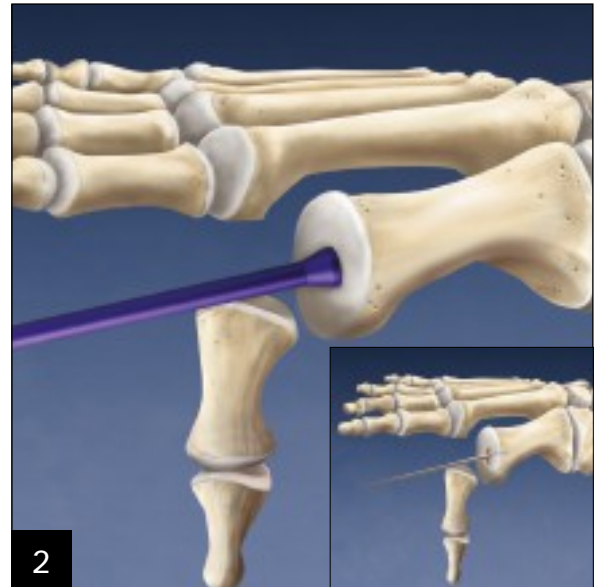
Reponieren Sie den Innenknöchel und schieben Sie die beiden 1.1 mm Kirschnerdrähte in die kanülierten Bohrkannäle. Drehen Sie zwei resorbierbare kanülierte 4.5 mm TRIM-IT-Schrauben in die Bohrkannäle, wobei der Innenknöchel dabei anatomisch reponiert sein muss. Durch die leichte Achsabweichung der beiden Schrauben wird sichergestellt, dass der Innenknöchel nicht nach kranial wandert.\*

# Metatarsale Vorgehensweise

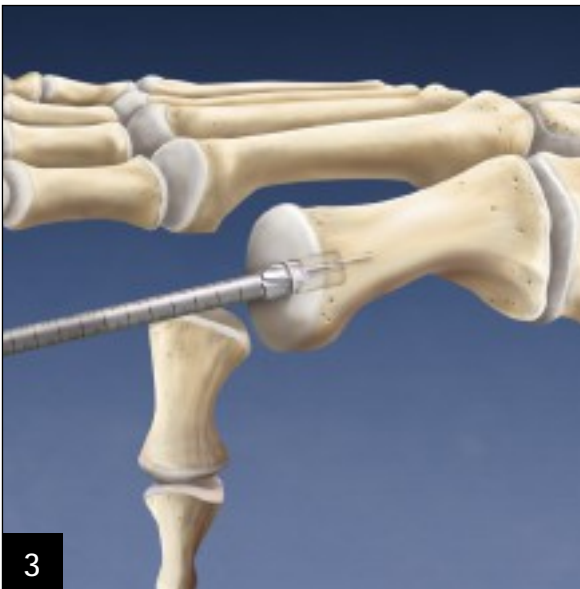
Matthew Rockett, DPM, Houston, TX, und Michael Aquino, DPM, Buffalo, NY (USA)



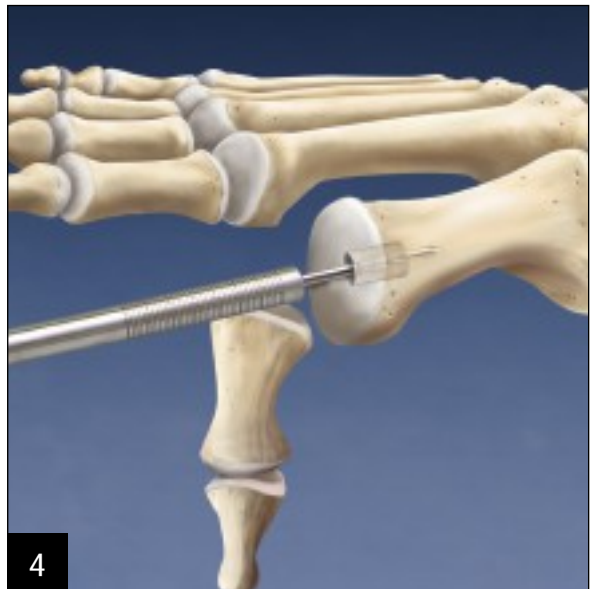Die 4 - 5 cm lange Inzision beginnt direkt distal des Zehengrundgelenkes und setzt sich über das Gelenk bis auf Höhe des metatarsalen Halses fort. Präparieren Sie durch das Subkutangewebe bis auf das Periost bzw. die Gelenkkapsel. Eröffnen Sie die Kapsel durch Längsinzision und legen Sie das Metatarsalköpfchen mit dem Gelenk frei.



Resezieren Sie alles entzündete Gewebe sowie etwaige Osteophyten und wenden Sie sich dann dem Knorpeldefekt zu. Messen Sie diesen Defekt mit einem Lineal aus und wählen Sie anhand des Defektdurchmessers das geeignete Small Joint OATS-Set aus. Bohren Sie den Zieldraht in Defektmittle bis zu einer Mindesttiefe von 15 mm (kleine Abb.).

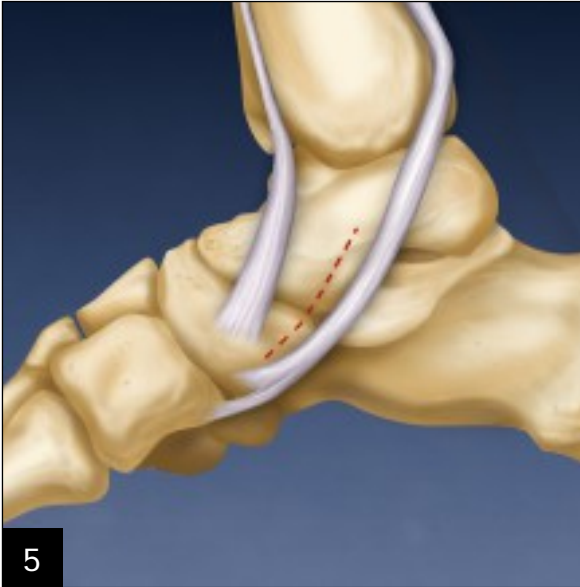


Schieben Sie die Fräse über den Zieldraht und tragen Sie den Defekt sowie alle damit einhergehenden subchondralen zystischen Veränderungen unter Durchleuchtung bis in eine Mindesttiefe von 8 mm ab. Belassen Sie mindestens 2 mm Knochen und Knorpel um die Empfängerstelle, damit das Transplantat nahtlos eingepasst werden kann.

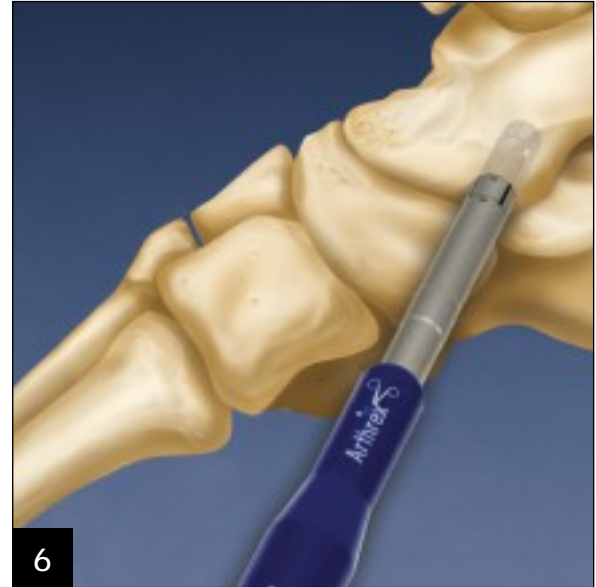

Führen Sie den abgestuften kanülierten OATS-Messtab mit dem geeigneten Durchmesser über den Zieldraht ein, um die Tiefe des Empfängerbohrkanals zu messen und die Ausrichtung zu kontrollieren. Entfernen Sie Messtab und Draht.

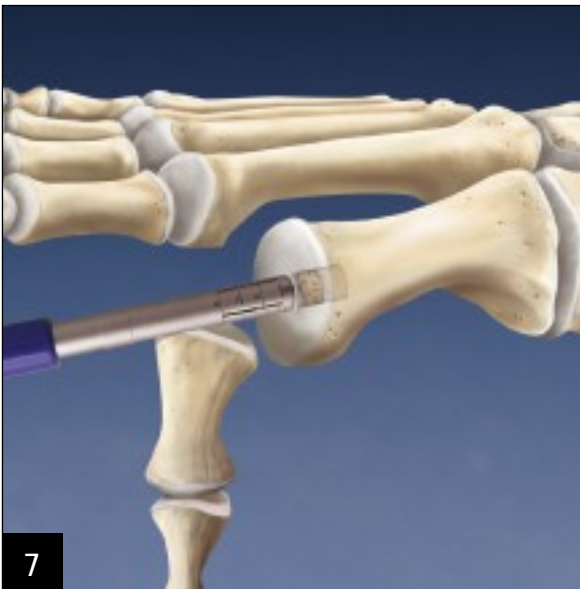



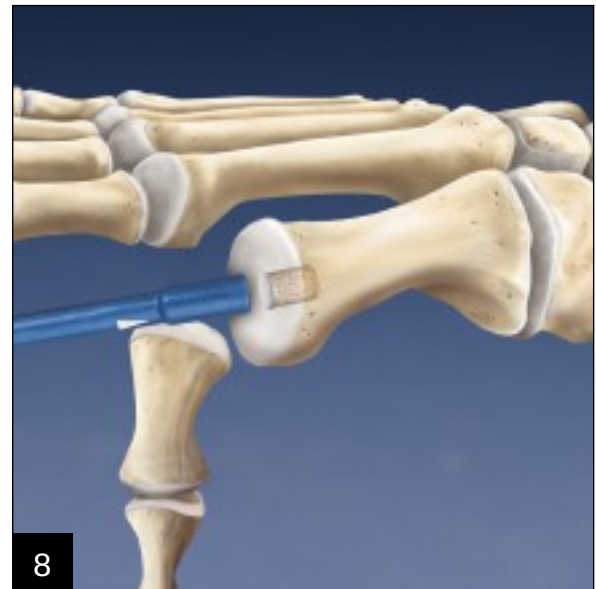Die 3 - 5 cm lange Inzision erfolgt über dem Talonavikulargelenk zwischen den Sehnen der Mm. tibialis anterior et posterior. Eröffnen Sie das Talonavikulargelenk durch Längsinzision der Kapsel, so dass der mediale Anteil des Taluskopfes freiliegt. Schonen Sie dabei das Pfannenband. Mit einem Stößel der entsprechenden Größe messen Sie den geeigneten Bereich für die Entnahme aus.



Entnehmen Sie das osteoartikuläre Transplantat mit dem Donor Harvester im OATS-Set unter Durchleuchtung aus der gewünschten Tiefe. Achten Sie dabei darauf, nicht das Talonavikulargelenk bzw. vordere Subtalargelenk zu eröffnen. Nach Entnahme des Transplantats füllen Sie den Defekt mit einem Allograft OATS Backfill Plug auf. Schließen Sie die Wunde dann schichtweise.



Setzen Sie das Transplantat so in die Empfängerbohrung im Talus ein, dass es optimal an der Gelenkoberfläche ausgerichtet ist. Führen Sie die abgeschrägte Kante des Donor Harvester in den Empfängerbohrkanal und drücken Sie fest, um den Donor Harvester zu stabilisieren. Drehen Sie den weißen Knauf der Hohlfräse im Uhrzeigersinn, um das Transplantat schrittweise vom Tube Harvester in den Empfängerbohrkanal zu schieben. Wenn Sie den Knauf der Hohlfräse bis zum Anschlag gedreht haben, sollte das Knochen transplantat leicht vorstehen.



Entfernen Sie den Donor Harvester und platzieren Sie das große Ende des Stößels, das mind. 1 mm größer sein muss als der Durchmesser des Knochen transplantats, über das Transplantat. Schließen Sie das Knochen transplantat bündig mit dem umgebenden Knorpel ab, indem Sie den Stößel vorsichtig mit einem Schlägel anklopfen. Falls ein kleiner Knorpelrand übersteht, trimmen Sie diesen mit einem Skalpell zu einer bündigen Fläche. Bewegen Sie das Gelenk durch, um sicherzustellen, dass Sie eine glatte Gleitfläche geschaffen haben. \*\*

### \* Postoperative Nachbehandlung

Die stationäre Nachbehandlung umfasst die Schmerz-  
bekämpfung und Antibiotikaprophylaxe. Die stationäre  
Verweildauer kann bis zu drei Tage betragen. Nach Entlas-  
sung darf der Patient in der Stiefelorthese drei Wochen  
lang nicht belasten. Anschließend darf er ohne die Orthese  
weitere drei Wochen nicht belasten. Während der letzten  
drei Wochen darf er in der Stiefelorthese belasten. Es fol-  
gen eine abgestufte Physiotherapie und Rehabilitation.  
Bei anteromedialen, anterolateralen und posterolateralen  
Talusläsionen ist die Vorgehensweise für die Transplan-  
tatentnahme dieselbe, doch muss hier keine Knöcheloste-  
otomie erfolgen.

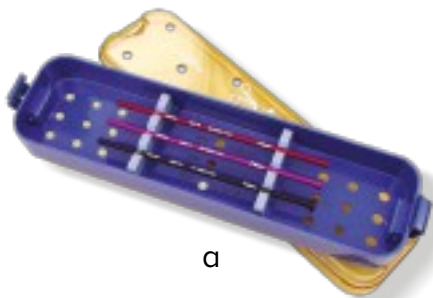
1. Scranton, P.E. und McDermott, J.E: *Treatment of Type V  
Osteochondral Lesions of the Talus with Ipsilateral Knee  
Osteochondral Autograft, Foot and Ankle International,*  
22: 380-384, 2001.

### Wundverschluss

Verschließen Sie die Wunde schichtweise und achten  
Sie beim Kapselverschluss des Gelenks darauf, den  
Ursprungszustand der Kapsel in etwa wieder herzustellen.  
Wenn Sie einen Eingriff an einem der Zehengrundgelenke  
II-V vornehmen, stellen Sie den Zeh in Neutral-Nullstellung  
oder leichter Plantarflexion ruhig, damit die Kapsel heilen  
kann.

### \*\* Postoperative Nachbehandlung

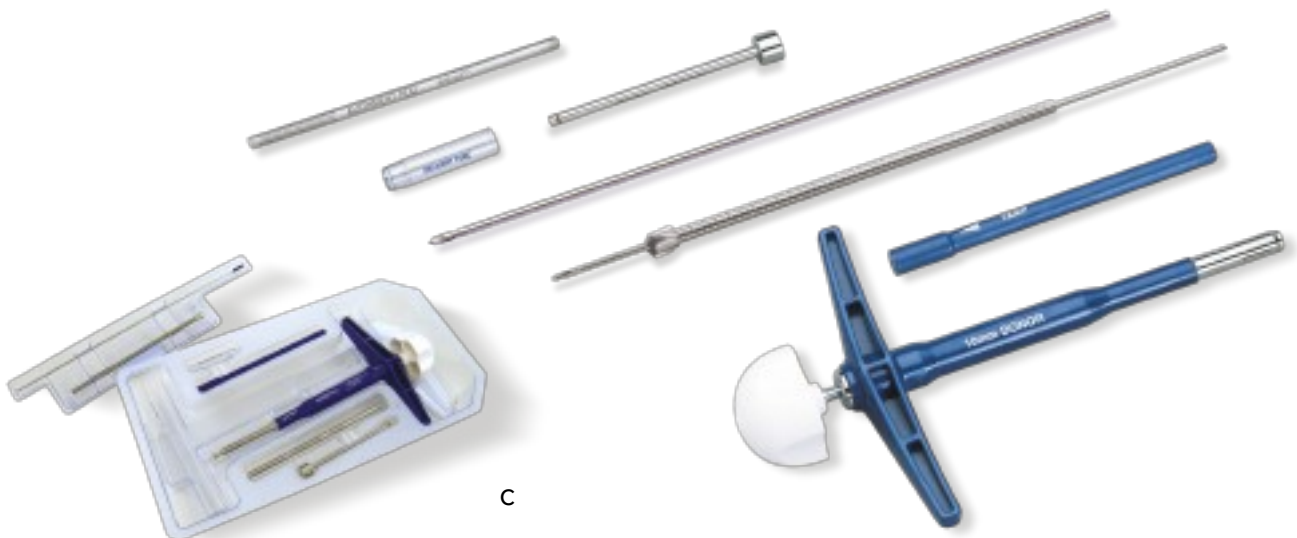
Anfangs wird der Patient mit einer Gipsschale versorgt,  
darf nicht belasten und soll sich nach zwei Wochen zum  
Fädenziehen vorstellen. Bei der ersten Wiedervorstellung  
nach dem Eingriff erhält der Patient einen Unterschenkel-  
gips, darf weiterhin nicht belasten und soll sich in drei  
Wochen wiedervorstellen. Fünf Wochen nach dem Eingriff  
erfolgt eine Röntgenkontrolle, um die Einheilung des  
Transplantats zu überprüfen. Der Patient erhält entweder  
einen Bewegungsgips oder Unterschenkelgips und darf  
auch die weiteren drei Wochen nicht belasten. Die nächste  
Röntgenkontrolle des Patienten erfolgt acht Wochen nach  
dem Eingriff. Sofern das Transplantat radiologisch und  
klinisch eingeeilt ist, darf der Patient während der näch-  
sten drei Wochen teilbelasten und anschließend für zwei  
Wochen im Bewegungsgips voll belasten. Anschließend  
darf der Patient wieder Schuhwerk tragen und belasten.  
Sportliche Aktivitäten mit Stoßbelastung, wie Laufen und  
Aerobic, sind frühestens nach fünfmonatiger postoperati-  
ver Erholungsphase gestattet.



a



b



c

## Bestellinformationen

### **OATS-Instrumentensets (c)**

Kleinfragment-OATS-Set, 6 mm

AR-8981-06S

Kleinfragment-OATS-Set, 8 mm

AR-8981-08S

Kleinfragment-OATS-Set, 10 mm

AR-8981-10S

OATS-Messinstrumentenset  
und -stößelset, 6, 8 and 10 mm (a)

AR-1985S

### **Talus Allograft OATS Set (b)**

**AR-8900S**

*Diese Operationsanleitung dient als Lehrmittel und zur klinischen Unterstützung von medizinischem Fachpersonal für den Einsatz spezifischer Arthrex Produkte. Das medizinische Fachpersonal entscheidet letztlich über die Art und Weise, wie und in welcher Technik das Produkt eingesetzt wird. Das medizinische Fachpersonal sollte entsprechend seiner Ausbildung und Erfahrung handeln und evtl. medizinische Fachliteratur oder Gebrauchsanleitungen zu Rate ziehen.*



US-PATENT NR. 5,919,196; 6,591,581 und 6,592,588  
© 2013, Arthrex GmbH. Alle Rechte vorbehalten.  
LT1-0414-DE\_A