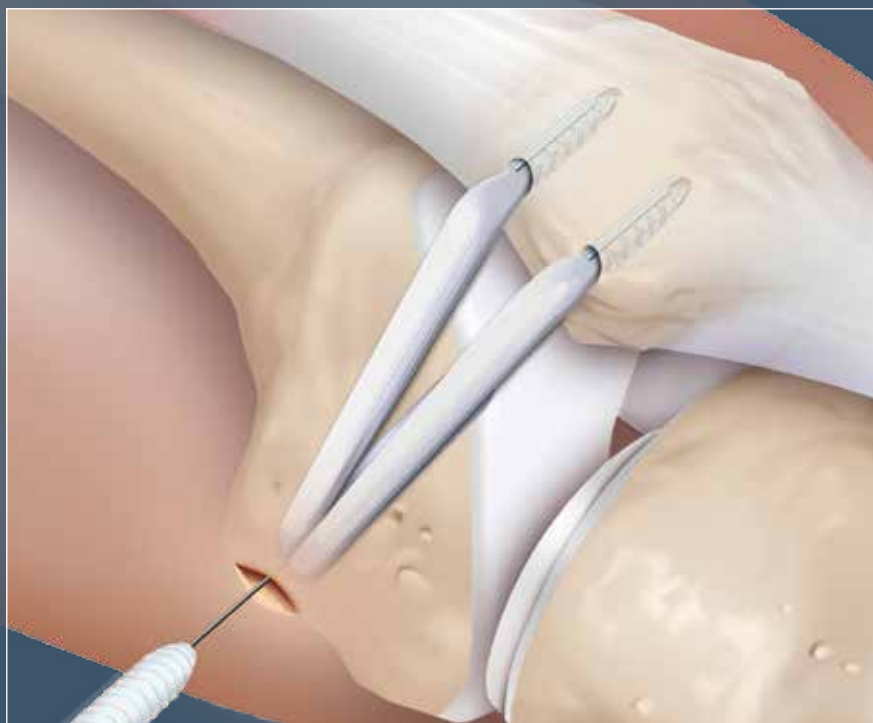



Ligamento patelofemoral medial (LPFM)

Técnica quirúrgica



Ligamento patelofemoral medial

El complejo patelofemoral medial, que consta del ligamento patelofemoral medial (LPFM) y el ligamento patelotibial medial, es el estabilizador principal pasivo de la articulación patelofemoral. Puesto que se ha demostrado que la ruptura del LPFM es la principal consecuencia patológica de la luxación patelar² y los estudios biomecánicos han demostrado que el LPFM es la principal restricción pasiva contra la inestabilidad patelofemoral (IPF) y el desplazamiento patelar lateral, la reconstrucción del LPFM se ha convertido en una técnica ampliamente aceptada para la restitución de la estabilidad patelofemoral. Por lo tanto, se han descrito numerosas técnicas para la reconstrucción del conjunto patelofemoral medial con resultados clínicos prometedores³. Sin embargo, puesto que se sabe que una reconstrucción no anatómica del LPFM puede llevar a cargas patelofemorales no fisiológicas y cinemáticas¹, el objetivo de la intervención quirúrgica debe ser una reconstrucción anatómica. Existen múltiples estudios para evaluar la inserción femoral del LPFM. En función de estos hallazgos anatómicos¹, biomecánicos⁶ y radiológicos⁵ es ahora posible evitar las complicaciones de la presión aumentada patelofemoral que se asocia con la fijación no anatómica (demasiado anterior/proximal¹) del injerto.

La técnica de reconstrucción de doble banda anatómica del LPFM replica la forma original del LPFM y proporciona flexión y la extensión sobresalientes. La técnica de doble banda también limita efectivamente la rotación en todo el rango de movimiento y minimiza la inestabilidad postoperatoria. La técnica, si se logra directa y anatómicamente, también puede proporcionar protocolos de rehabilitación más agresivos y un retorno más temprano a la actividad⁴.

Como se mencionó antes, un determinante importante de un resultado exitoso de la reconstrucción del LPFM es la posición apropiada de la fijación femoral del injerto, y nuestra técnica incorpora el uso de una plantilla femoral para asegurar la colocación adecuada del injerto en el fémur. Esta posición proporciona un punto de fijación estática que equipara la tensión a través del injerto en la flexión y la extensión, y así minimiza las tensiones en la articulación patelofemoral.

VISIÓN GENERAL DE LA PATOMORFOLOGÍA DE LA IPF

La patomorfología de la IPF depende de diferentes factores estáticos y pasivos, tales como alineación de la extremidad inferior, displasia de la tróclea, y funcionalidad del LPFM. La rótula es estabilizada principalmente por el complejo patelofemoral medial desde la extensión total hasta aproximadamente 20° de flexión, y no tiene guía ósea, por lo tanto el conjunto del LPFM tiene que soportar la carga de restricción contra el vector lateralizante del músculo cuadriceps.

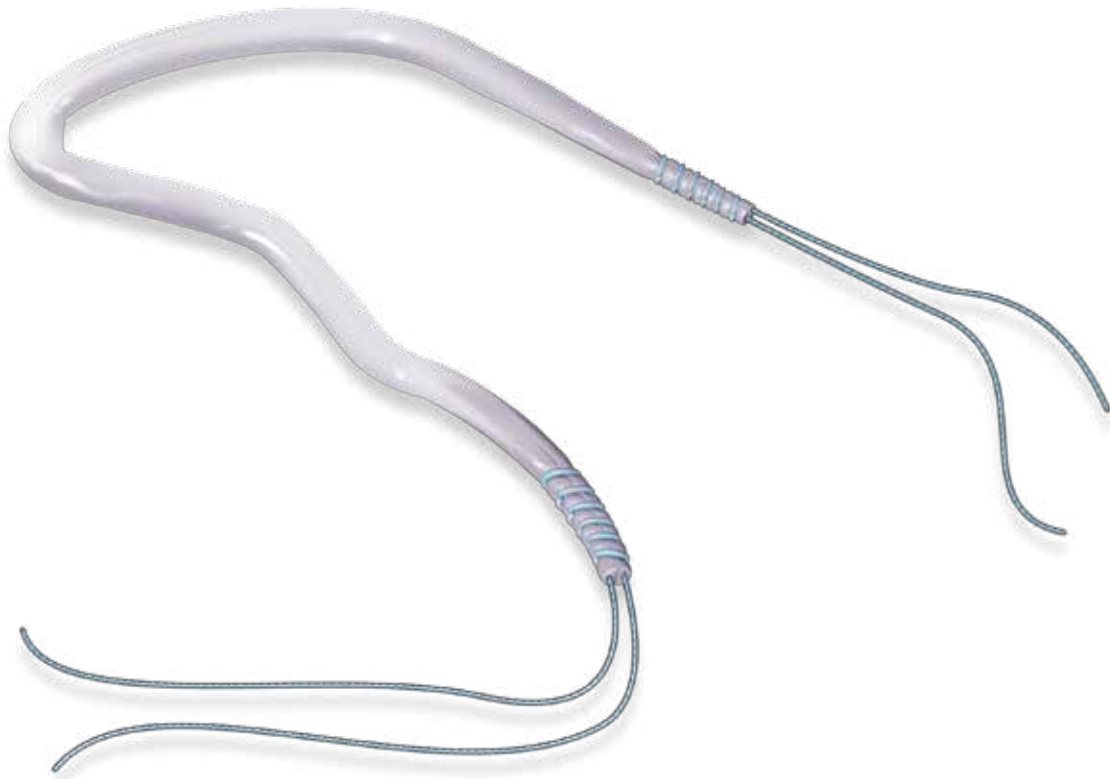
A aproximadamente 20° de flexión la rótula debe acoplarse en la escotadura troclear, donde la faceta troclear lateral está proporcionando la estabilización estática contra la lateralización patelar. La tróclea proporciona estabilidad hasta 60-70° de flexión, donde la rótula comienza a acoplarse en la escotadura. En casos de displasia troclear, la rótula no puede ser guiada apropiadamente y la patela/rótula se puede luxar más fácilmente.

Muy raramente, hay casos en que la rótula no se acopla en la escotadura en más de 70° de flexión, y hay inestabilidad. Esto puede ocurrir en casos de deformidad en valgos o rotación interna del fémur distal, donde la corredera troclear y la escotadura están posicionadas medialmente y la rótula no puede acoplarse. A menudo se observa luxación rotuliana crónica en estos casos con la rótula que sigue al cóndilo lateral durante todo el rango de movimiento. En estos casos, se debe considerar un procedimiento de realineación.

INDICACIÓN PARA RECONSTRUCCIÓN DEL LPFM

Puesto que la mayoría de los casos de la inestabilidad patelar ocurren en extensión o flexión leve, con una displasia leve troclear subyacente, la mayoría puede tratarse con una reconstrucción del LPFM. El LPFM se rompe en casi todos los casos después de la luxación rotuliana aguda y se debilita adicionalmente en casos de displasia troclear congénita, debido a que la rótula se mueve inapropiadamente desde la infancia temprana. Las fuerzas y tensiones adicionales en el conjunto del tejido blando medial debido a este mal movimiento puede desencadenar en un LPFM poco desarrollado o insuficiente y la subsiguiente inestabilidad. Además, en casos con una IPF en flexión más profunda, se debe considerar la reconstrucción del LPFM como un procedimiento concomitante para proporcionar estabilidad en extensión.

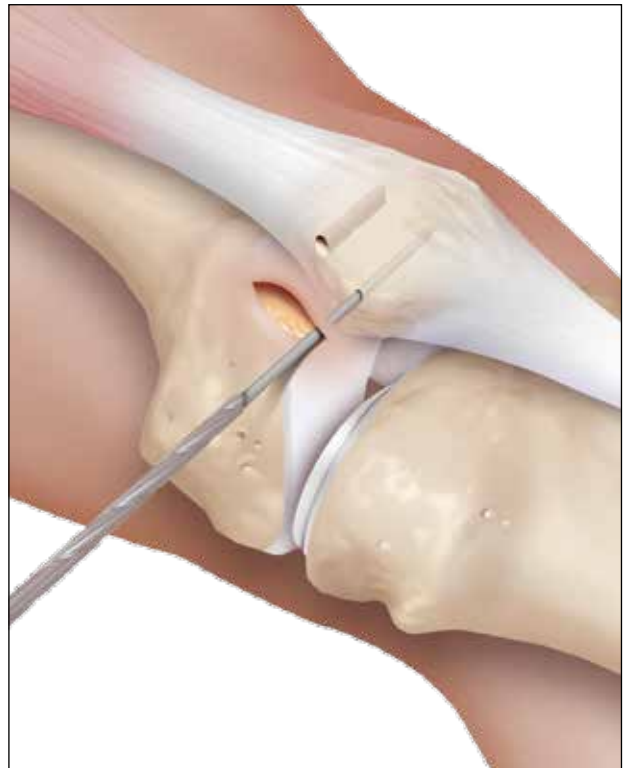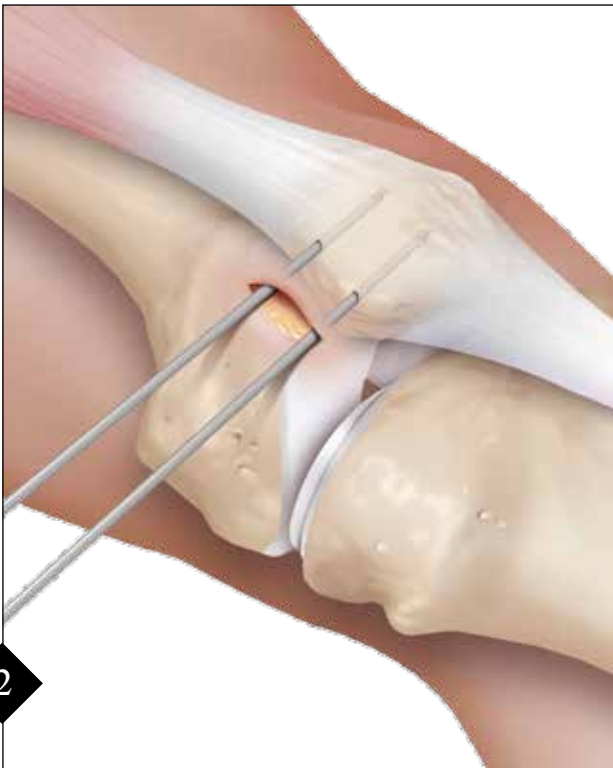SELECCIÓN DE INJERTO



1

Se utiliza un autoinjerto del recto interno, ya que se ha demostrado que el tamaño y la fuerza son suficientes para la reconstrucción del LPFM (aproximadamente 4 mm en diámetro)⁷. La longitud mínima es 18 cm, suturado con puntos de tracción de 10 mm en cada extremo con una sutura FiberWire N° 2-0. El injerto debe afinarse en cada extremo para facilitar la inserción del injerto en la rótula.

PREPARACIÓN DE LA RÓTULA

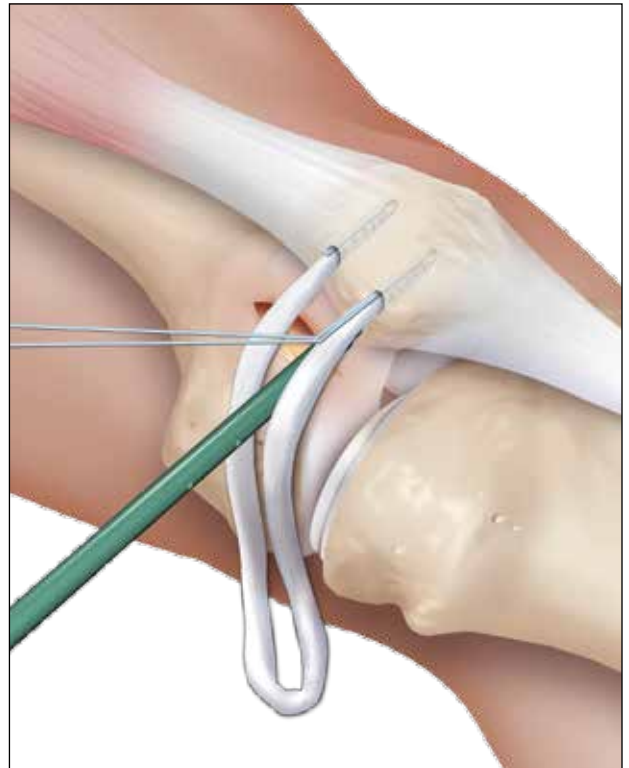
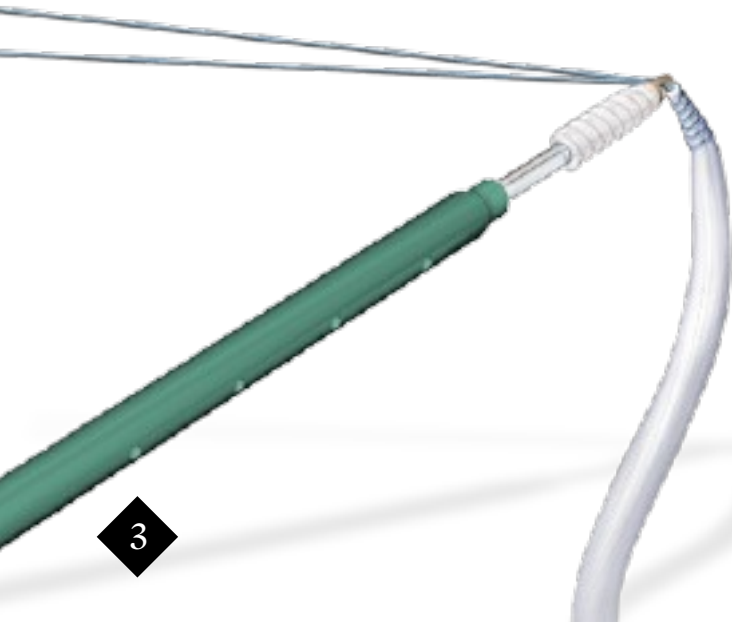


2

Palpar el borde rotuliano medial y hacer una incisión en la piel de 2 cm desde el extremo medial superior, extendiendo hasta el centro del borde medial de la rótula. Diseccionar y exponer el borde medial de la rótula. Bajo guía fluoroscópica, en un punto 3 mm distal al extremo próximo medial de la rótula, perforar con la punta de un pin guía de 2,4 mm en forma transversal a través de la rótula hasta una profundidad mínima de 25 mm. Colocar un segundo pin guía de 2,4 mm, 15-20 mm distal y paralelo al primero. Sobreperforar los 2 pines guías con una broca canillada de 4,5 mm a una profundidad de 25 mm.

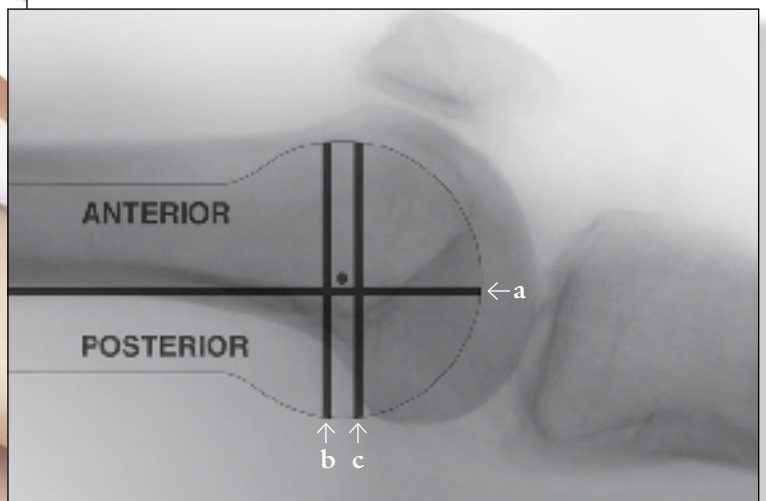
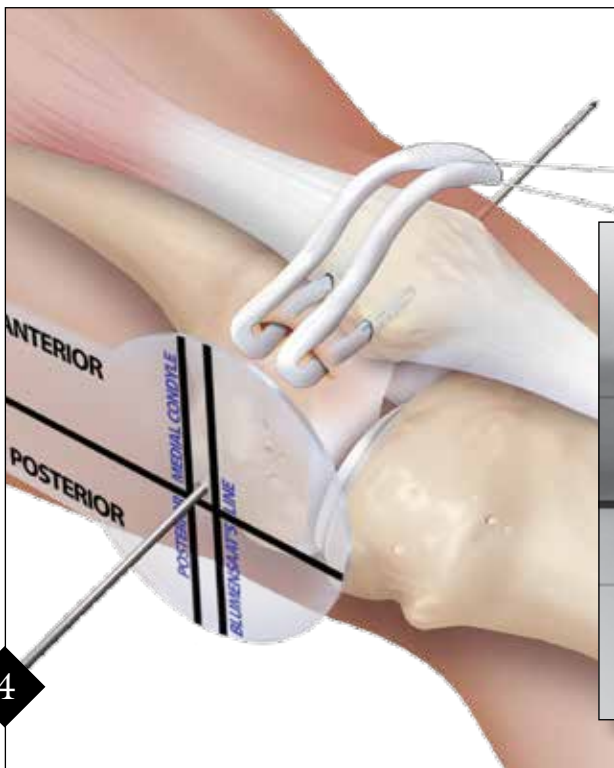
Nota: Retirar ambos pines guías después de completar la sobreperforación.

FIJACIÓN DEL INJERTO A LA RÓTULA



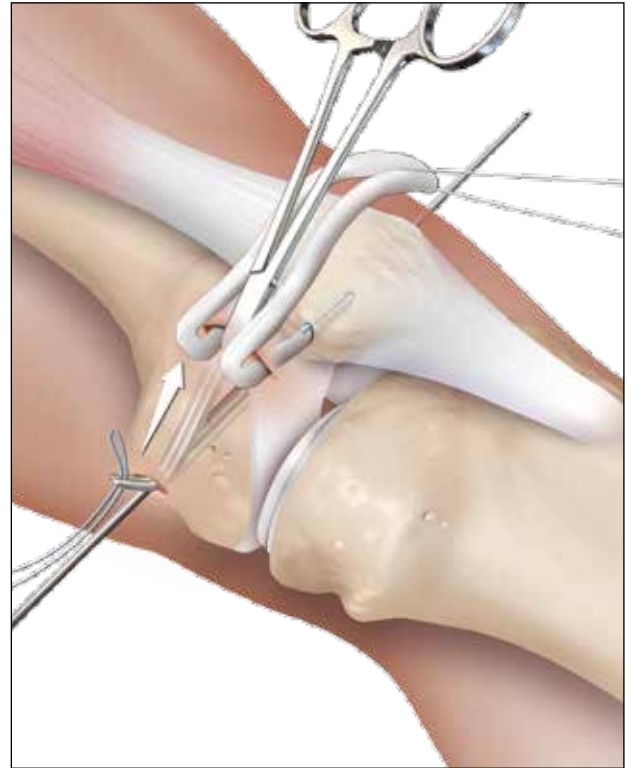
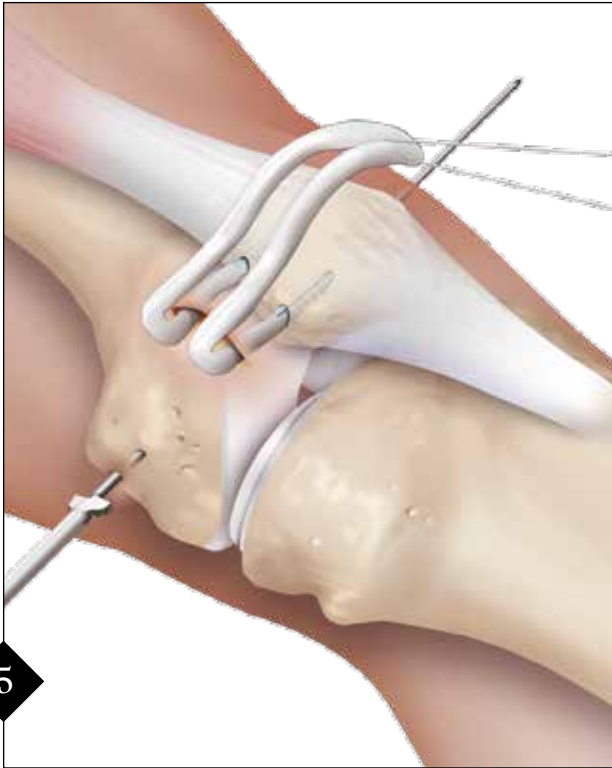
Pasar las puntas de un extremo del injerto por el ojal del primer BioComposite™ de 4,75 mm e insertar el injerto/ancla en el orificio perforado proximal hasta que el ojal esté completamente en su sitio. Mantener la tensión en los extremos de sutura y atornillar el ancla BioComposite™ en la rótula. Después de sacar el destornillador, la sutura debe quitarse o atarse a las suturas del injerto para reforzar la fijación. Repetir este procedimiento con el segundo extremo del injerto.

PREPARACIÓN DE LA INSERCIÓN FEMORAL

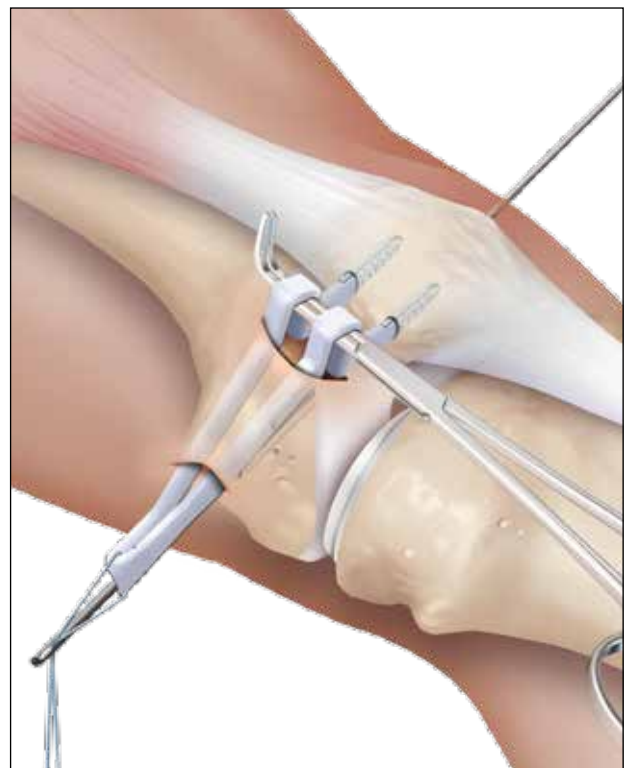
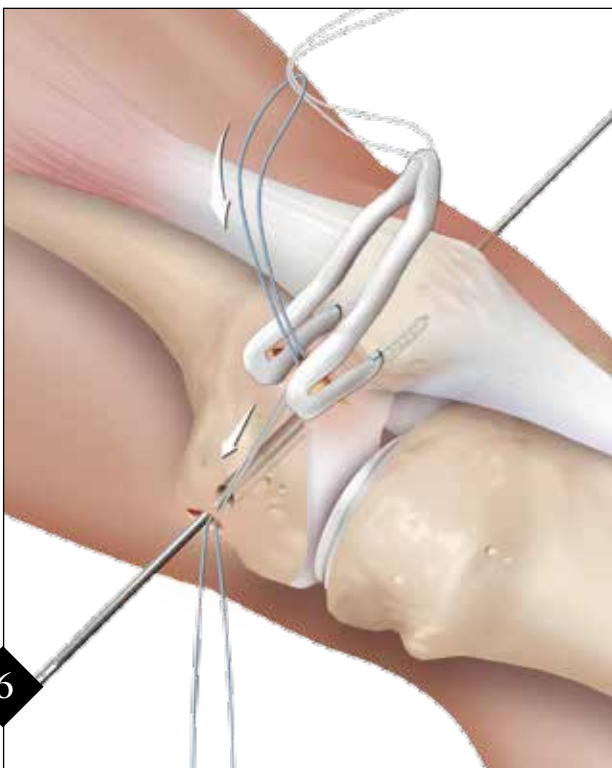


La posición apropiada de la inserción femoral del LPFM es muy importante para mantener la biomecánica adecuada de la articulación patelofemoral durante todo el rango de movimiento. El uso de la plantilla LPFM puede ayudar a establecer la posición del pin guía. El punto de inserción se ubica aproximadamente a (a) 1 mm anterior a la línea de extensión de la cortical posterior; (b) 2,5 mm distal al borde posterior articular del cóndilo medial femoral, (c) y proximal al nivel del punto posterior de la línea de Blumensaat. Se coloca la plantilla en el área del epicóndilo medial en el fémur distal y, bajo guía fluoroscópica, se perfora con un pin guía de 2,4 mm (AR-1297L) a través del fémur y que salga por el epicóndilo lateral. El pin debe dirigirse levemente proximal y anterior para evitar la muesca intercondilar.

PREPARACIÓN DE LA CAPA PATELOFEMORAL MEDIAL

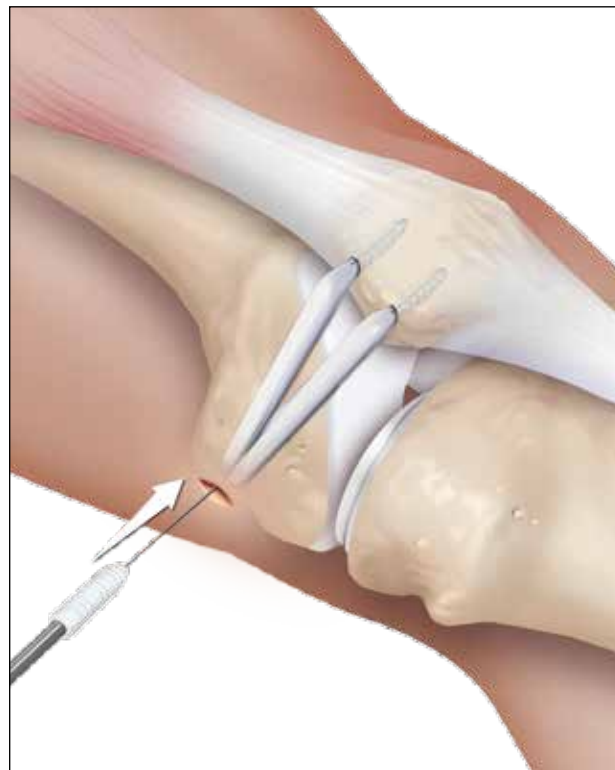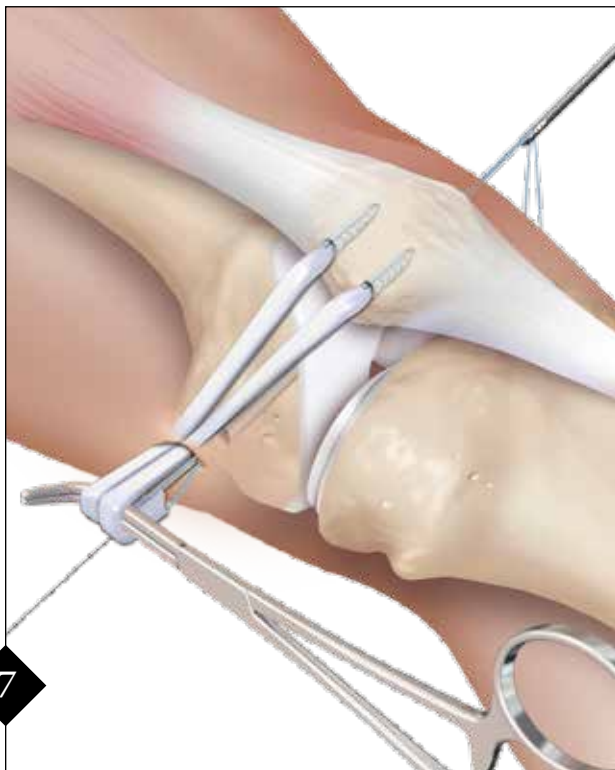


Perforar hasta la siguiente cortical. Mantener el pin guía de 2,4 mm en el fémur, ya que se usará para pasar el injerto en el fémur. Identificar el espacio entre el vasto medial y la cápsula, y realizar una disección roma hacia el área de inserción femoral con una tijera, y deje la cápsula intacta. Se inserta una pinza de ángulo en la capa preparada hacia el epicóndilo medial y se gira la punta de la pinza hacia la piel. Realizar una incisión longitudinal de 1 cm y con la pinza, pasar un FiberWire® N° 2 con lazo de vuelta al área de inserción patelar. *Nota: Antes de la perforación, se puede evaluar la isometría del LPFM provisionalmente. Pase el injerto hasta la incisión femoral. Envuélvalo alrededor del pin, manteniendo una tensión adecuada sobre el injerto y pasando la rodilla por el ROM. Si la isometría no es adecuada, cambie la ubicación del pin antes de perforar con la broca de 7 mm.*



Enlace el injerto con una sutura de transporte y pase la sutura desde el origen patelar al punto de inserción en el epicóndilo femoral medial. Es muy importante mantener igual tensión en ambas bandas del injerto durante este paso para asegurar la biomecánica apropiada de la articulación patelofemoral. Pasar las suturas fuera de la incisión medial y, con igual tensión en ambas bandas de injertos, introduzca el injerto en el epicóndilo medial.

PASAJE Y FIJACIÓN DEL INJERTO FEMORAL



Colocar un alambre guía Nitinol de 1,1 mm en el orificio del perforador junto al alambre guía femoral para facilitar la inserción del tornillo de interferencia BioComposite de 6 mm x 23 mm. Enhebre las suturas del injerto en el ojal del pin guía y saque los extremos de la sutura por la parte lateral del fémur antes de que el injerto entre en el orificio femoral. Mediante el uso de una pinza como si fuera una polea, pretensionar el injerto e insertarlo en el orificio con igual tensión en ambas bandas de injertos. Posicione manualmente la faceta patelar lateral al ras con el cóndilo femoral lateral con la rodilla en una flexión de 30°. Mientras se mantiene tensión en el injerto, insertar el tornillo de 6 mm x 23 mm en el fémur.

Nota: Evaluar la alineación y laxitud de la rótula en todo el rango de movimiento de la rodilla. Si es necesario hacer algún ajuste, retirar el tornillo femoral, hacer cualquier ajuste de tensión o posicionamiento y reinsertar el tornillo.

CONSIDERACIONES POSTOPERATORIAS

La técnica de reconstrucción de doble banda anatómica del LPM ofrece fijación inmediata y estable del tendón al hueso, y permite realizar ejercicios activos de cuádriceps entre 0° y 90° de flexión en el primer día de postoperatorio. Se debe usar una férula postoperatoria fija a 0°-90° de flexión por un periodo de 6 semanas. El soporte de peso se limita a ambulación en muletas parcial con soporte de peso hasta que se complete la cicatrización de la herida y en ese punto se puede aumentar de acuerdo con la tolerancia al dolor del paciente. Se permite el rango completo de movimiento después de 6 semanas con trote o ciclismo ligero. El paciente puede reanudar la actividad completa a las 12 semanas.

INFORMACIÓN PARA REALIZAR PEDIDOS

El paquete conveniente de LPFM (AK-1360C-CP) incluye:

Plantilla LPFL (a)

BioComposite SwiveLock de 4,75 mm, cantidad 2

Tornillo de interferencia BioComposite, 6 mm

Pin guía de 2,4 mm con ojal para sutura

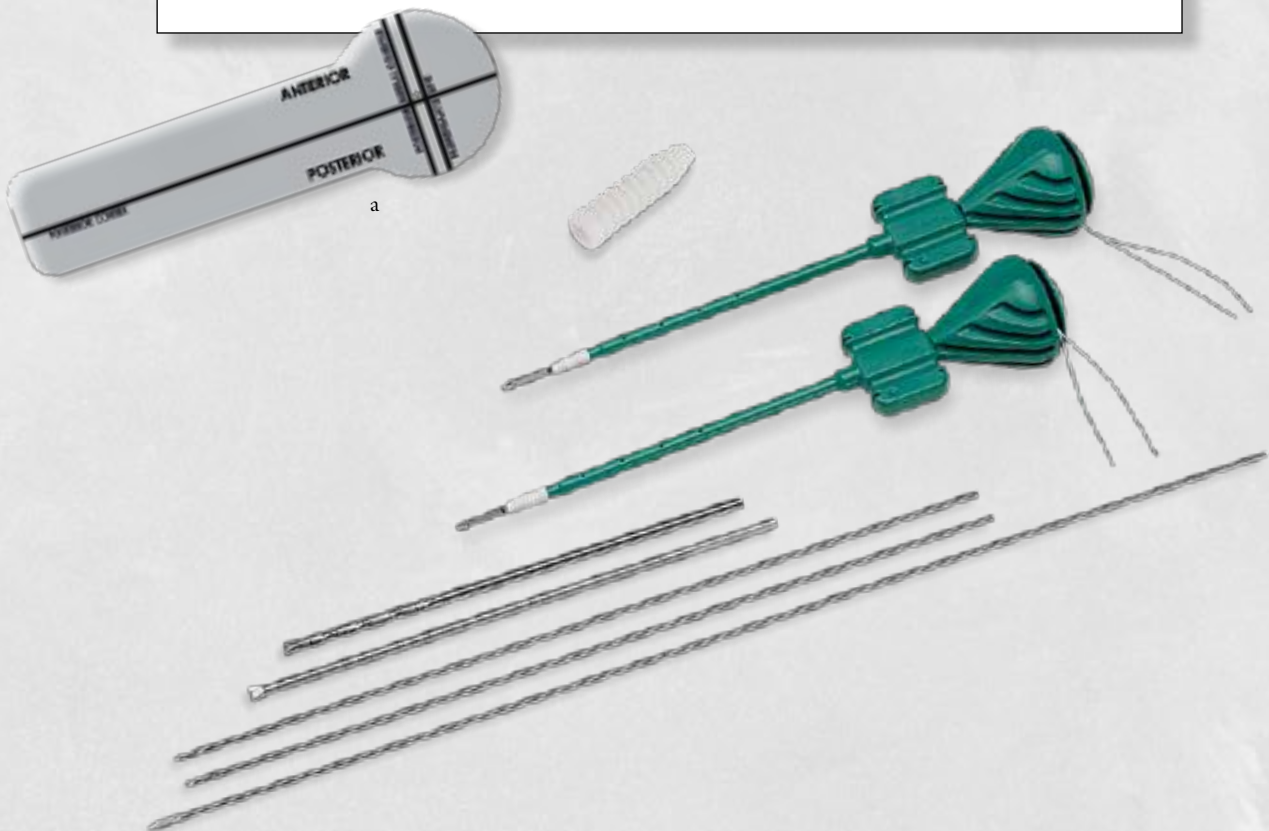Punta de perforación de pin guía, 2,4 mm, cantidad 2

Broca de bajo perfil, 7 mm

Broca, 4,5 mm

Referencias:

1. Amis AA, Firer P, Mountney J, Senavongse W, Thomas NP, *Anatomy and Biomechanics of the Medial Patellofemoral Ligament*, Knee 10: 215-220, 2003.
2. Desio SM, Burks RT, Bachus KN, *Soft Tissue Restraints to Lateral Patellar Translation in the Human Knee*, Am J Sports Med 26: 59-65, 1998.
3. Nomura E, Inoue M, *Surgical Technique and Rationale for Medial Patellofemoral Ligament Reconstruction for Recurrent Patellar Dislocation*, Arthroscopy 19, issue 5: 47e, 2003.
4. Schottle PB, Hensler D, Imhoff AB, *Anatomical Double-Bundle MPFL Reconstruction with an Aperture Fixation*, Knee Surg Sports Traumatol Arthroscopy (epub ahead of print), 2009.
5. Schottle PB, Schmeling A, Rosenstiel N, Weiler A, *Radiographic Landmarks For Femoral Tunnel Placement In Medial Patellofemoral Ligament Reconstruction*, Am J Sports Med 35: 801-804, 2007.
6. Steensen RN, Dopirak RM, McDonald WG, III, *The Anatomy and Isometry of the Medial Patellofemoral Ligament: Implications for Reconstruction*, Am J Sports Med 32: 1509-1513, 2004.
7. Philip Schöttle, Arno Schmeling, Jose Romero, Andreas Weiler, *Anatomical reconstruction of the medial patellofemoral ligament using a free gracilis autograft*, Arch Orthop Trauma Surg (2009) 129:305-309.



La presente descripción de la técnica quirúrgica se brinda como una herramienta de capacitación y asistencia clínica para ayudar a los profesionales de la salud matriculados en el uso de determinados productos Arthrex. Como parte del uso profesional, los profesionales de la Medicina deben emplear su criterio profesional para tomar decisiones finales respecto al uso y técnica del producto. Al hacerlo, el profesional médico debe confiar en su propia capacitación y experiencia y realizar un exhaustivo estudio de la bibliografía médica pertinente y de las instrucciones de uso del producto.



PATENTE EN LOS EE.UU. N° 6,716,234

© 2014, Arthrex Inc. Todos los derechos reservados. LTI-0129-ES_E